# VAKA ÖRNEKLERİ İLE ZOR ENTÜBASYON

Doç. Dr. Ali GÜR

Atatürk Üniversitesi

Acil Tıp AB

# VAKA 1

- 25 Yaşında erkek hasta
- Yüzünde bazal hücreli karsinomu tanısı almış 10*15 cm lik kitlesi mevcut
- Solunum arresti olması üzerine 112 ekipleri tarafından ambulanarak acile getirildi.
- Hastaya entübasyon denenmiş ancak başarılı olunamamış.
- Hastanın vital bulguları:
  - Tansiyon:60/30 mmHg
  - Saturasyonu: %30
  - Nabız: 150/dk

# Hava yolunu nasıl güvenlik altına alalım?

# Zor Hava Yolu Nedenleri

- Oral/faringeal tümör, hematom veya hemanjiyomlar
- Submandibuler, peritonsiller veya epiglot infeksiyonları
- Laringeal atrezi gibi konjenital anomaliler
- Yabancı cisimler
- Yüz ve boyun travmaları
- İnhalasyon yanığı
- Obezite
- Yetersiz boyun ekstansiyonu
- Çene, dil, boyun ve diş anomalileri

# LEMON

- **L**ook externally (Obezite, kesici dişler, kısa boyun, travma)
- **E**valuate 3-3-2
- **M**allampati
- **O**bstruction?
- **N**eck mobility  (Servikal trama, AS, Romatoid Artrit)

Ağız açıklığı

Hyomental

Tirohyoid

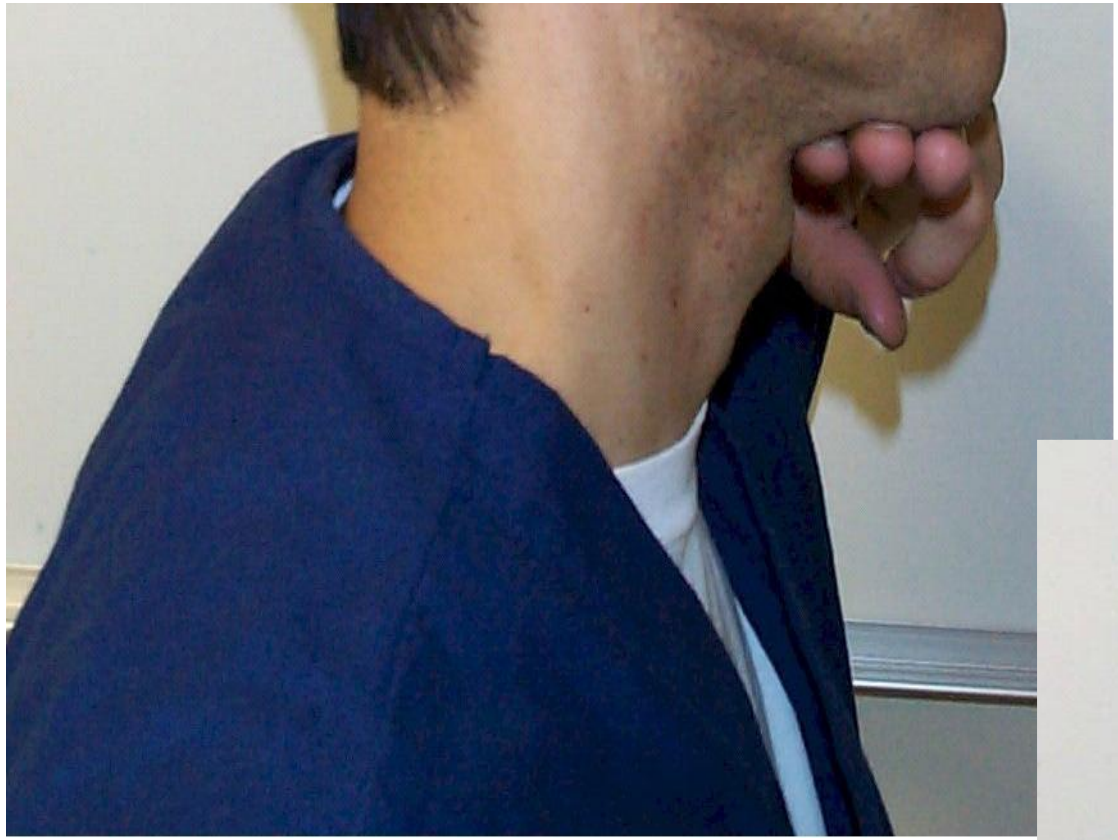

# Mallapati

Hard palate
Soft palate
Uvula
Pillar
Class I
Class II
Class III
Class IV

# ZOR HAVA YOLU ÖNGÖRÜSÜNDE BULUNULAN ÖZELLİKLER

- Üst kesici dişler uzun
- Çene kapatılınca maksiller kesici dişler mandibuler kesicilerin belirgin olarak önünde
- Hasta istemli olarak mandibuler kesici dişleri maksiller kesicilerin önüne çıkartamıyor
- Kesici dişler arası mesafe 3 cm'den az
- Hasta oturur pozisyonda dil dışarıda iken uvula görülmüyor (Mallampati>II)
- Damak çok kavisli veya çok dar
- Mandibula boşluğu endüre, kitle ile dolu
- Tiomental mesafe 3 parmaktan kısa
- Boyun kalın ve kısa
- Çene ucu göğse değmiyor, boyun ekstansiyonu kısıtlı

*TARD Zor havayolu kılavuzu, 2005

# Cormack & Lehane Laringoskopik Görünüm

- Evre I: Glottik açıklık tam olarak görülebilir.
- Evre II: Anterior açıklık görülemez.
- Evre III: Epiglot görülebilir, ancak glottik açıklık görülemez.
- Evre IV: Epiglot görülemez.

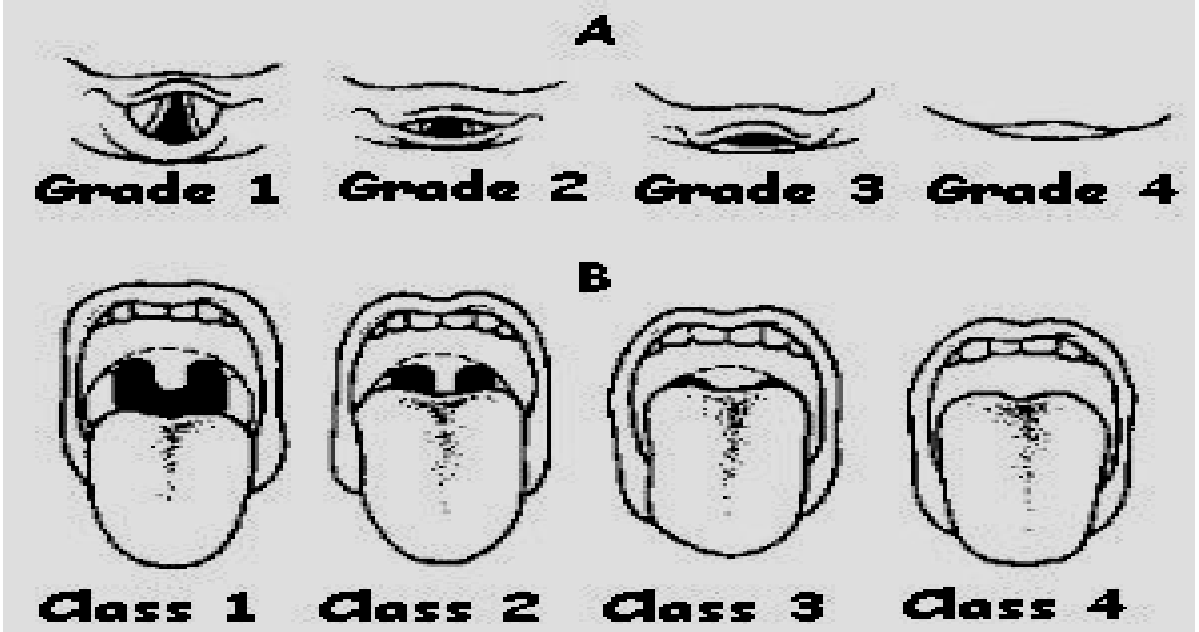

# Zor Endotrakeal entübasyonda yaklaşımlar

- Orotrakeal entübasyon (klasik yol);
  - hızlı
- Nazotrakeal entübasyon
  - zaman alır, servikal hareket daha az, komplike
- Digital ETI
  - vokal kortların görülemediği aşırı sekresyon durumları
- Retrograd ETI
  - invaziv, zaman alır, deneyim
- Fiberoptik yardımcılarla ETI
- Cerrahi krikotirotomi

# ZOR HAVA YOLU VE ALTERNATİF YÖNTEMLER

- Oral ve Nazal airway kullanmak
- Kılavuz (stylet) kullanmak
- Bronkoskop yardımlı entübasyon
- Laringeal maske
- Kombitüp (özofagotrakeal tüp)
- Retrograd entübasyon

# TEMEL ALGORİTMA

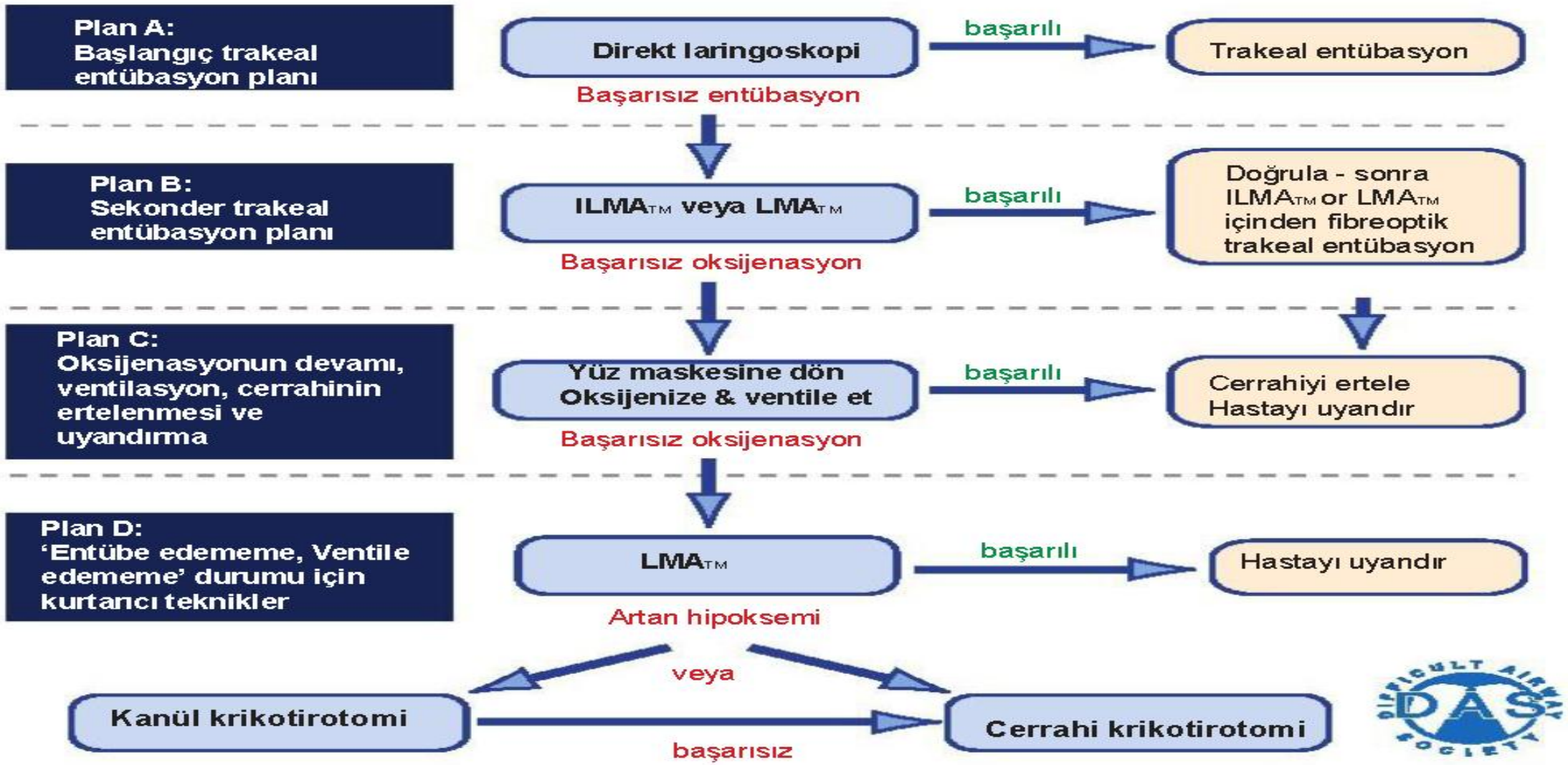

# Krikotirotomi

- **Endikasyonlar:**
  - Orotrakeal ya da nasotrakeal entübasyon yapılamaması
- **Kontrendikasyonlar:**
  - **Kesin kontrendikasyonlar**
    - Endotrakeal entübasyon sorunsuz yapılabilecekse
    - Trakeanın kesilmesi
    - Larinks kıkırdak fraktürleri
  - **Rölatif kontrendikasyonlar**
    - 5 yaşın altındaki çocuklar
    - Kanama diyatezi
    - Masif boyun ödemi
    - Akut larengeal hastalıklar

# Malzemeler

- Kişisel Koruyucu Ekipmanlar
- Spanç, betadin ve lokal anestetik
- 10 ya da 11 numara bistüri
- Trakea dilatatörü
- 6 mm lik Endotrakeal tüp
- Sabitleme için bant
- Balon maske, oksijen

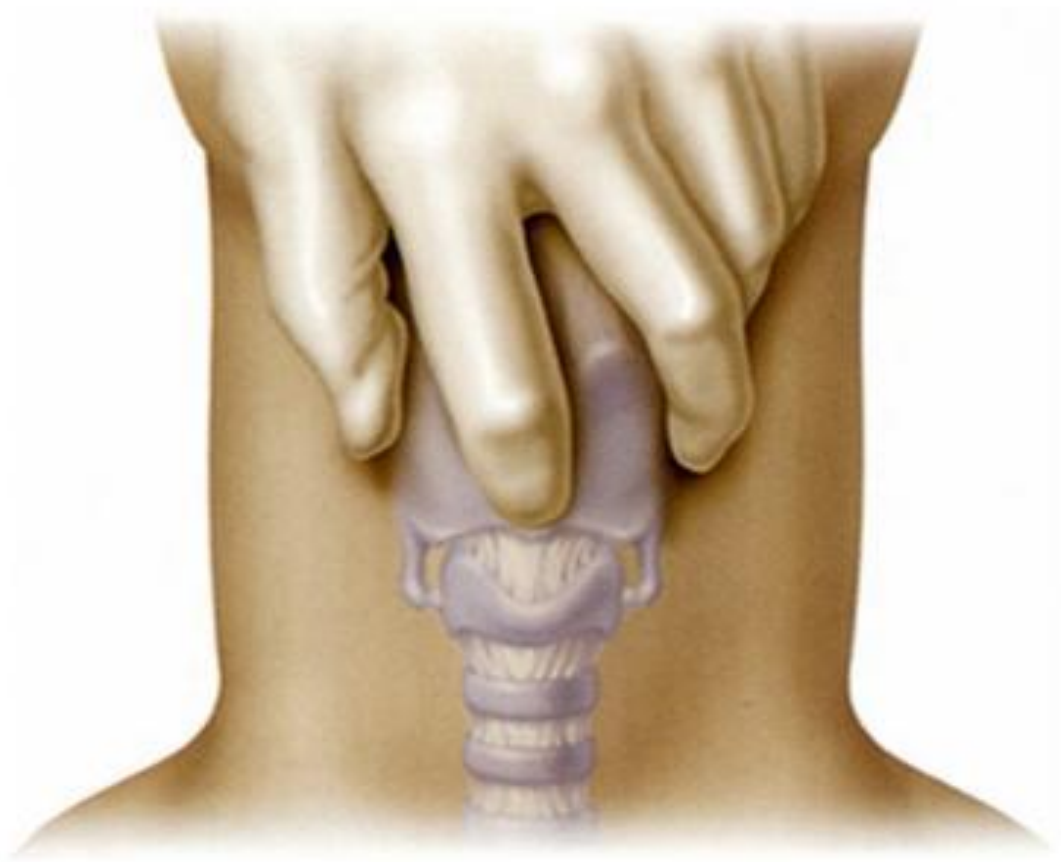

- Dominant olmayan elin baş ve orta parmağı ile kıkırdaklar stabilize edilir

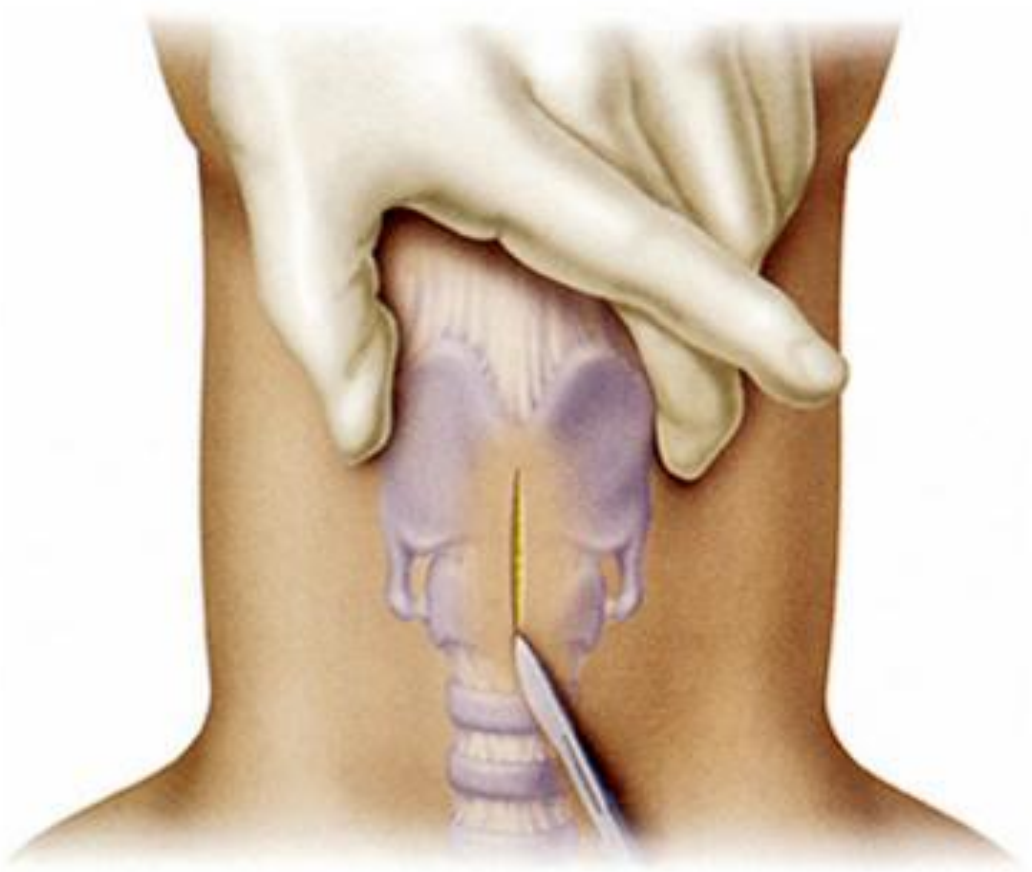

- İki kıkırdak arasında orta hatta, cilt ve cilt altını içeren vertikal insizyon yapılır.

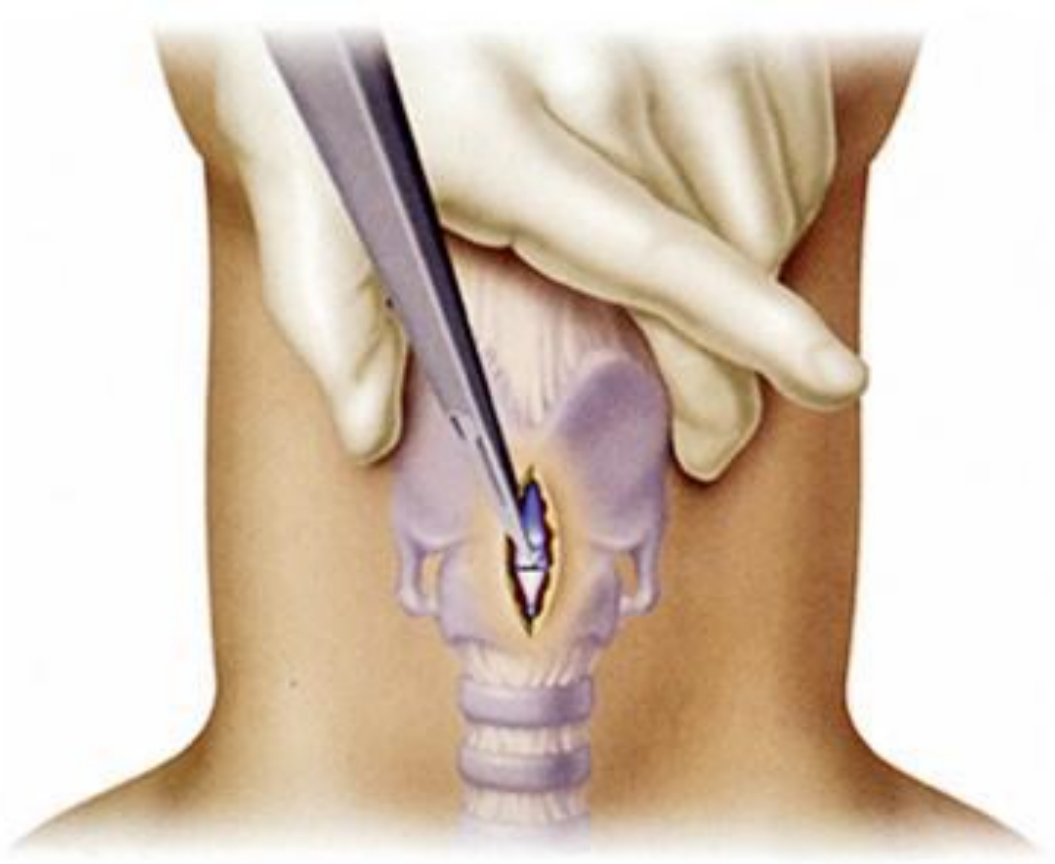

- Krikotiroid membran horizontal olarak perfore edilir.

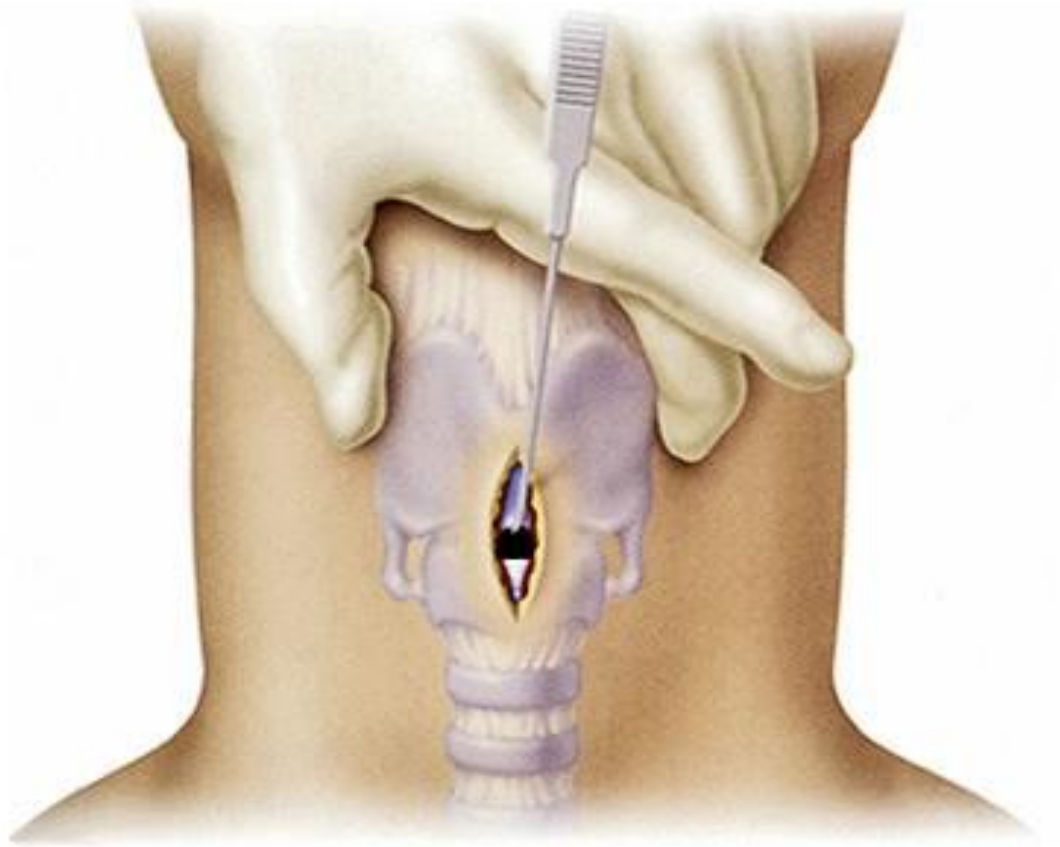

- İnsizyon genişetilir.

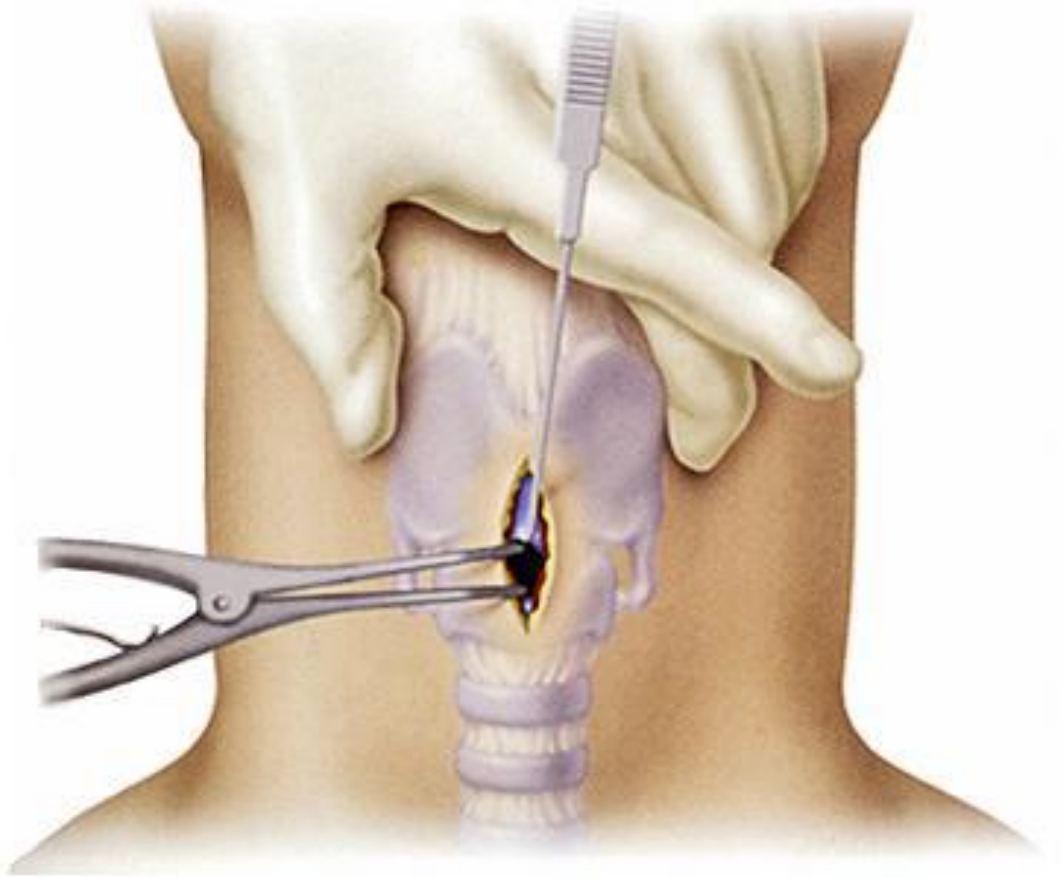

- İnsizyon biraz daha genişetilir.

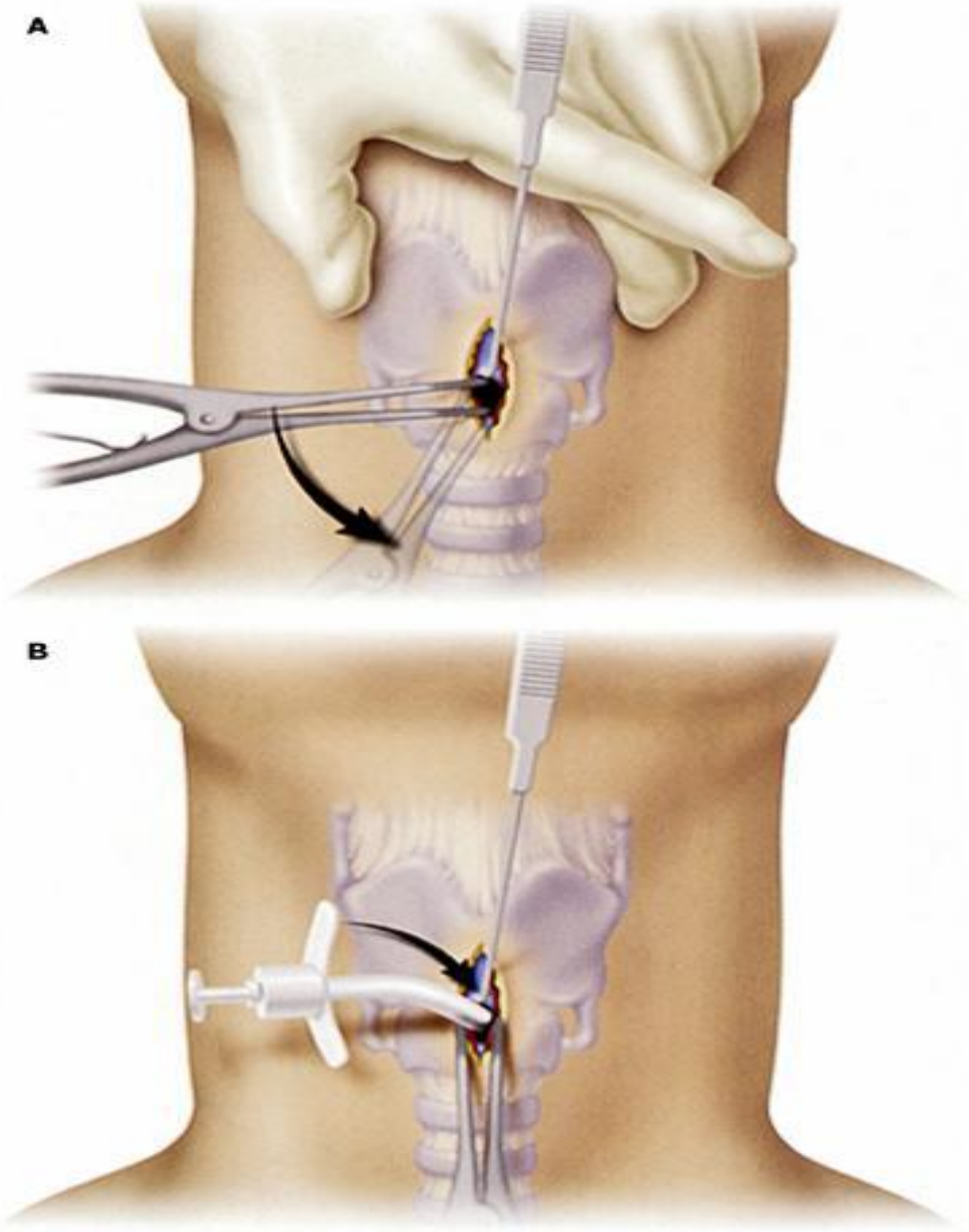


- Trakeostomi tüpü yerleştirilir

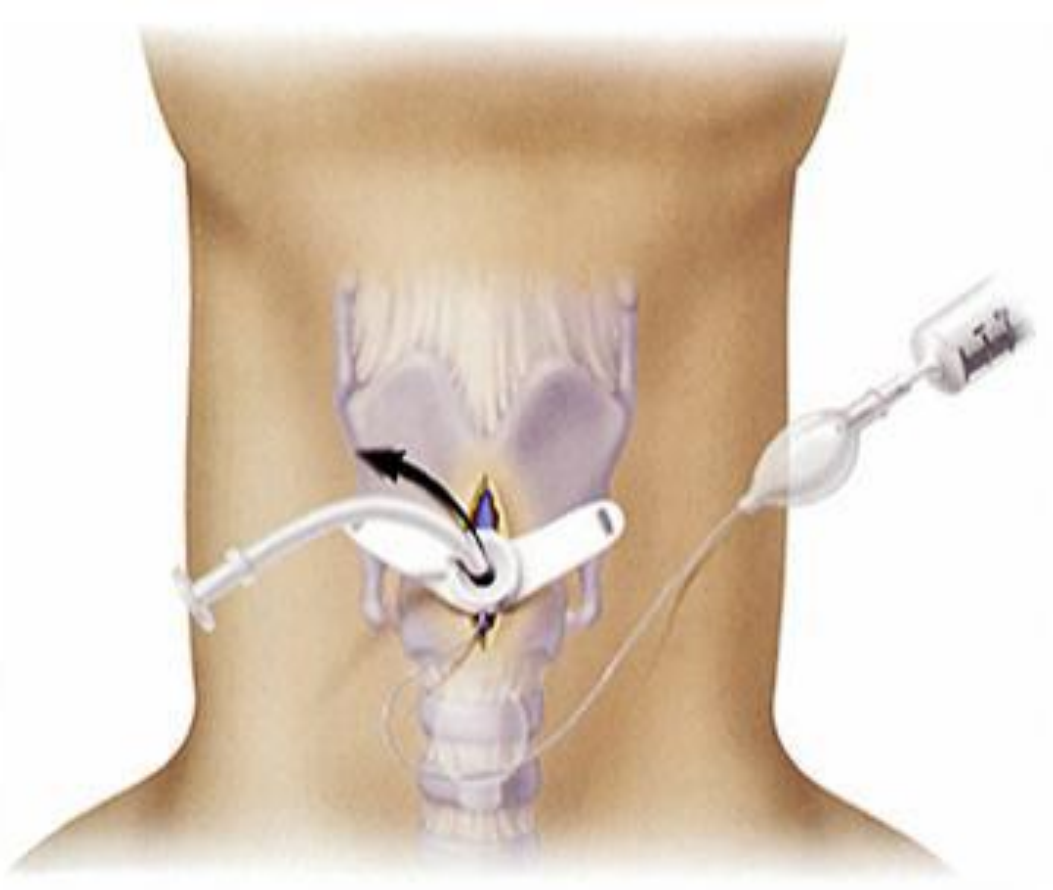

- Trakestomi kanülü horiontal yönde sabitlemek için saatin tersi yönünde çevirilir.

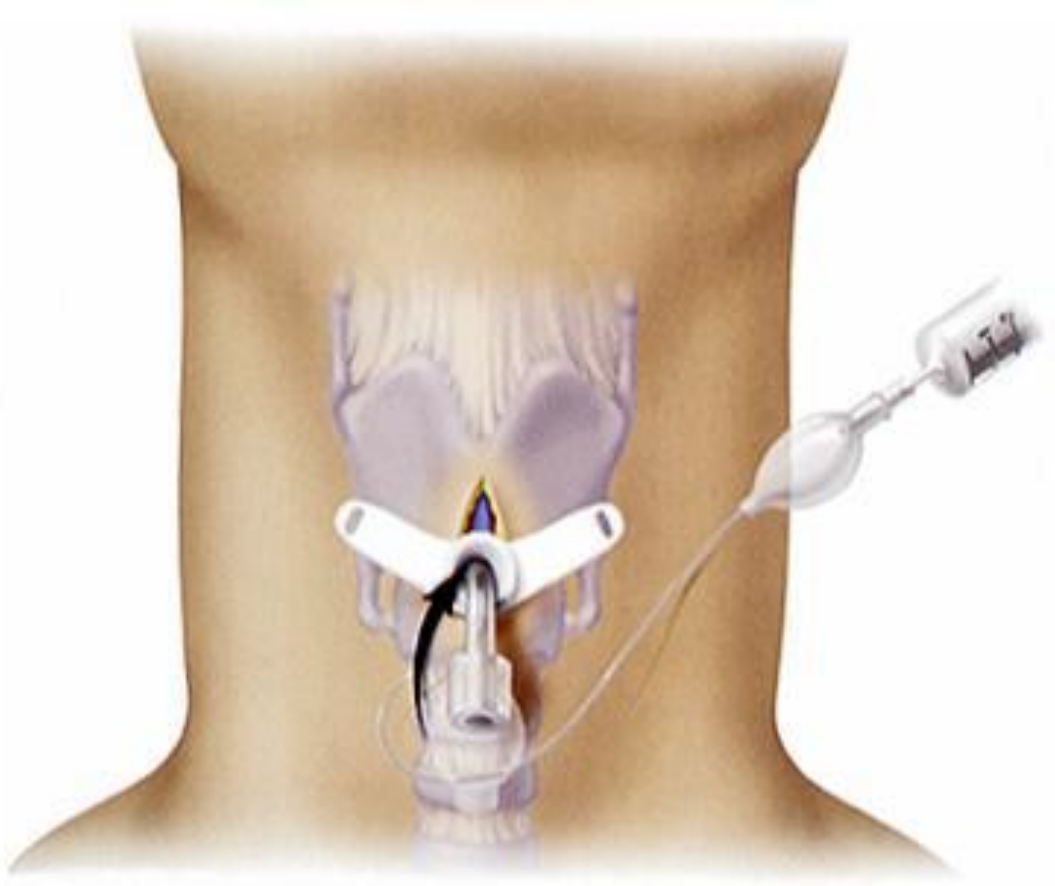

- Trakeostomi kanülü şişirilir

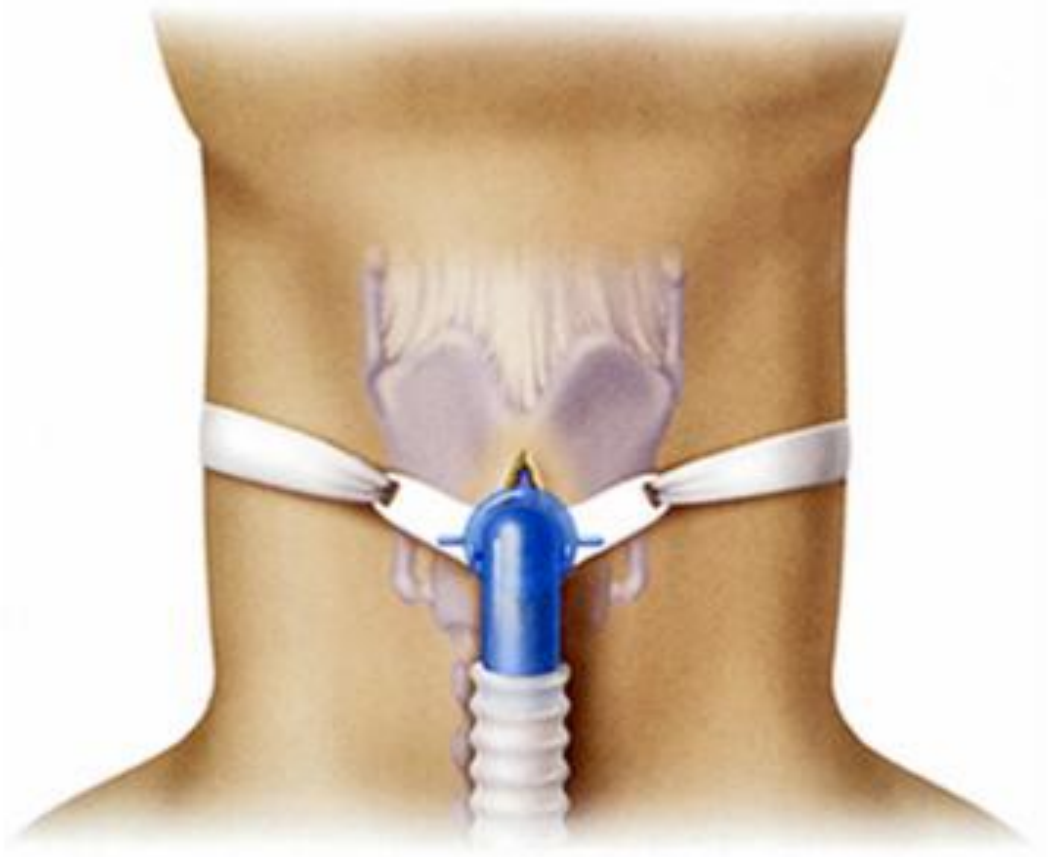

Sabitleme işlemi yapılır.

# Komplikasyonlar

- Tiroid İMA kanaması
- Trakea, Özefasgus veya laringeal sinir laserasyonu
- Bakteriyal kondrit

# İğne Krikotrotomi

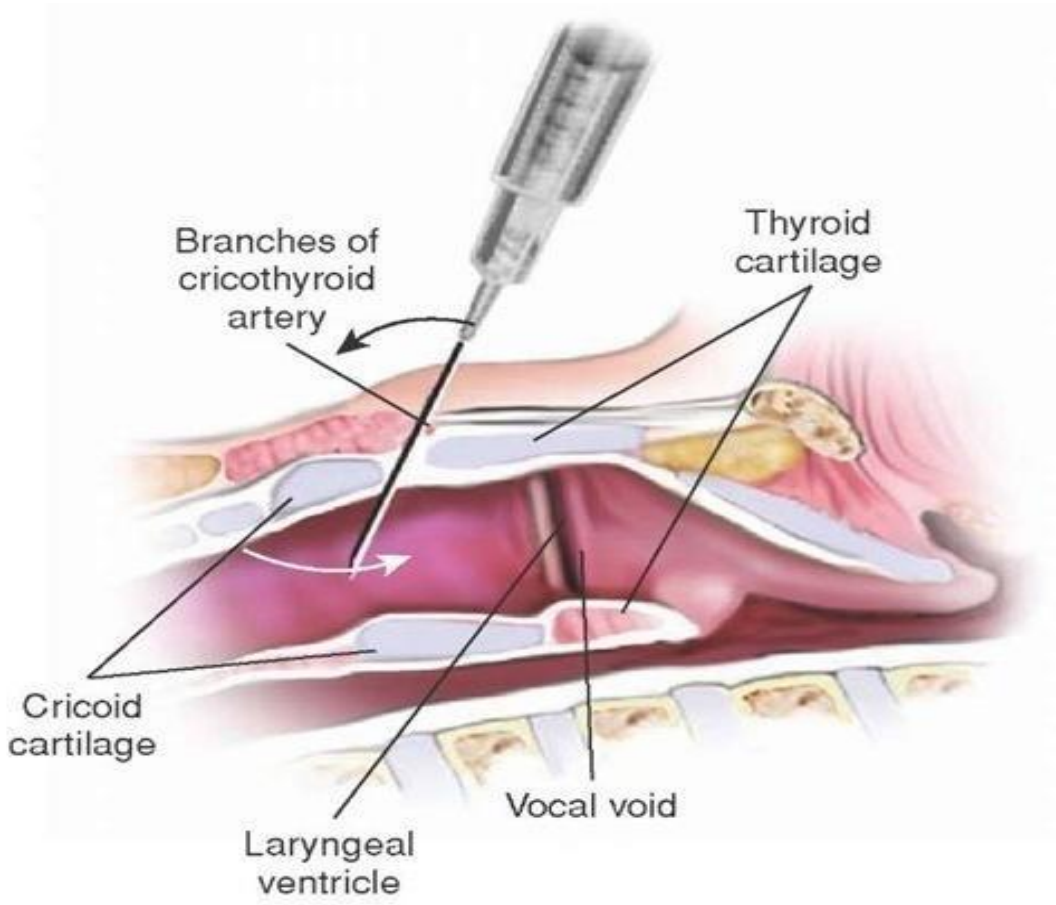


- 12-16 G kateter 2.5 ml enjektöre bağlanır
- Krikoid kıkırdak ve krikotiroid membran palpe edilir
- Cilt-cilt altı 90° açıyla geçilir, enjektöre hava geldikten sonra 45° açıyla larinkse ilerlenir
- İğne ve enjektör geri çekilir
- 7mm endotrakeal tüp/adaptör enjektöre bağlanır

# VAKA 2

- 30 yaşında erkek hasta
- Hastanın Klippel-Feil sendromu (Servikal vertebra hipoplazisi) tanısı mevcut.
- Hasta eklem ağrıları nedeni ile analjezi amaçlı acil servise başvuruyor.
- Hastaya IM NSAII ilaç yapılıyor.
- Daha sonra nefes darlığı, göğüs ağrısı ve bacaklarda döküntüsü başlıyor.
- Hastaya anaflaksi tedavisi başlanmak isterken hasta arrest oluyor.

# Hava yolunu nasıl güvenlik altına alalım?

# Videolaringoskop ile Entübasyon

# Avantajlar

- **Daha az manüplasyon gerektirir.**
  - Nötral pozisyonda ya da servikal immobilizasyonla mümkündür
- **Daha iyi görüntü sağlar.**
  - Daha geniş görüş açısı
- **Daha az komplikasyona neden olur.**
  - Özofagus entübasyonu daha az, servikal hareketlenme daha az
- **Herkes görebilir.**
  - Eğitimde kullanılabilir.
- **Direkt laringoskop olarak kullanılabilir.**

- **Eğitim alıp pratik yapılması gerekir.**
  - Başarı tecrübe ile orantılıdır.
- **Kullandığınız cihazı tanıyın ve doğru bleydi seçin.**
  - Macintosh benzeri bleydi olan cihazlar
  - Zor havayolu için dizayn edilmiş ön açısı kavisli (Curve) bleydi olan cihazlar
  - Kanallı cihazlar (bu cihazlarda entübasyon tüpü önce kanala yerleştirilir)
- **Videolaringoskop bleydini doğru kullanın.**

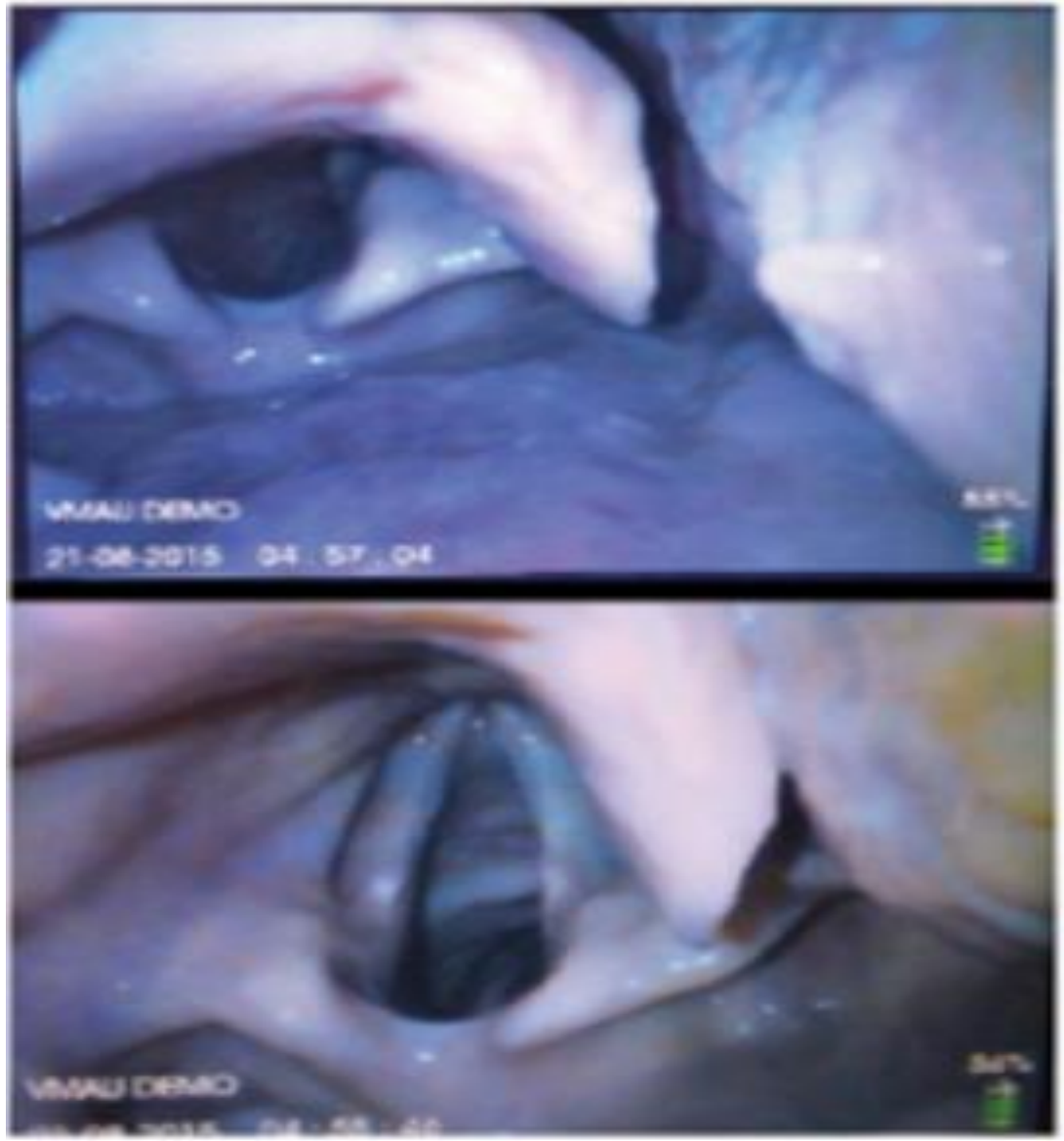
VMAU DEMO
21-08-2015 04 : 57 : 04
VMAU DEMO

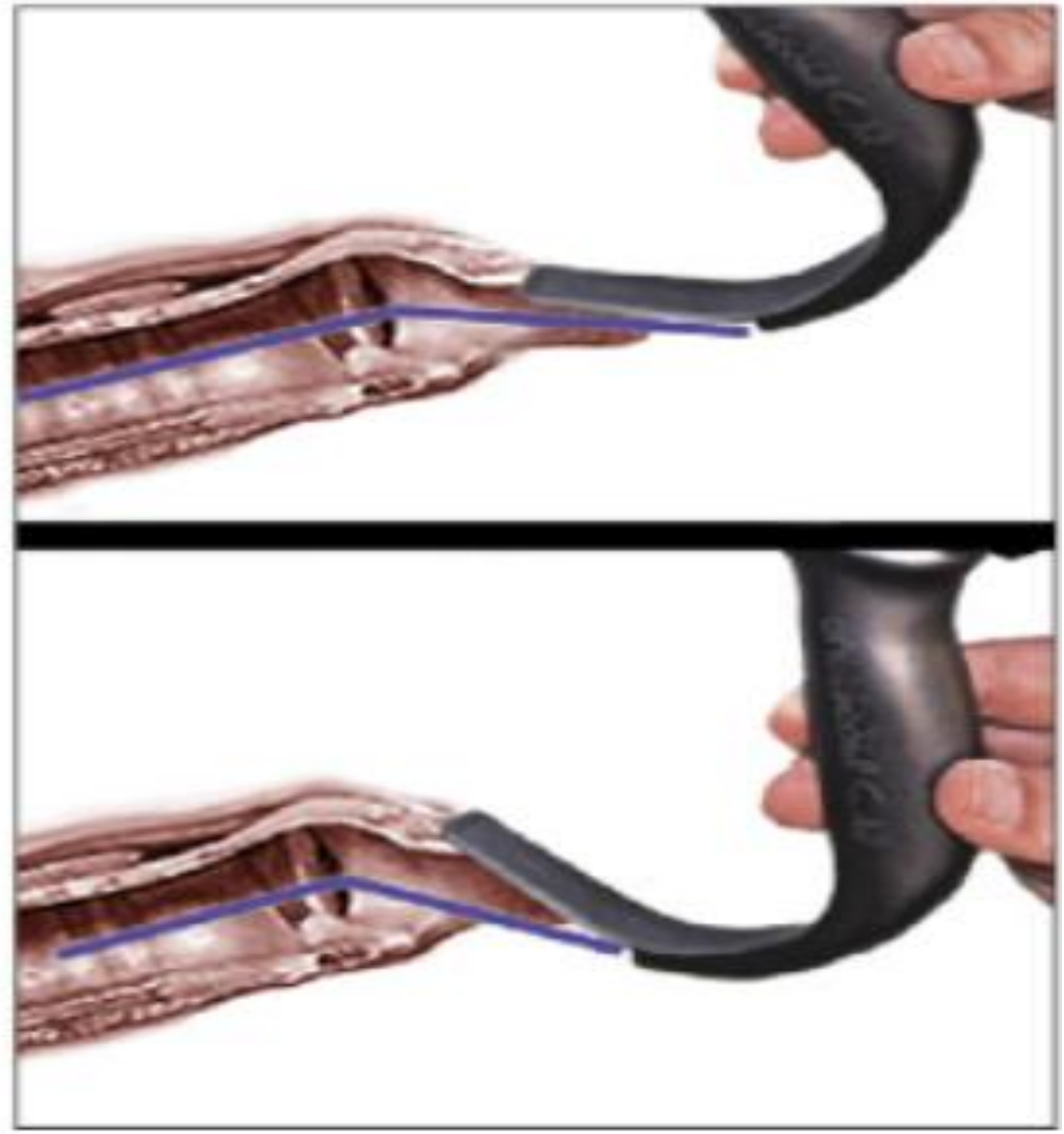

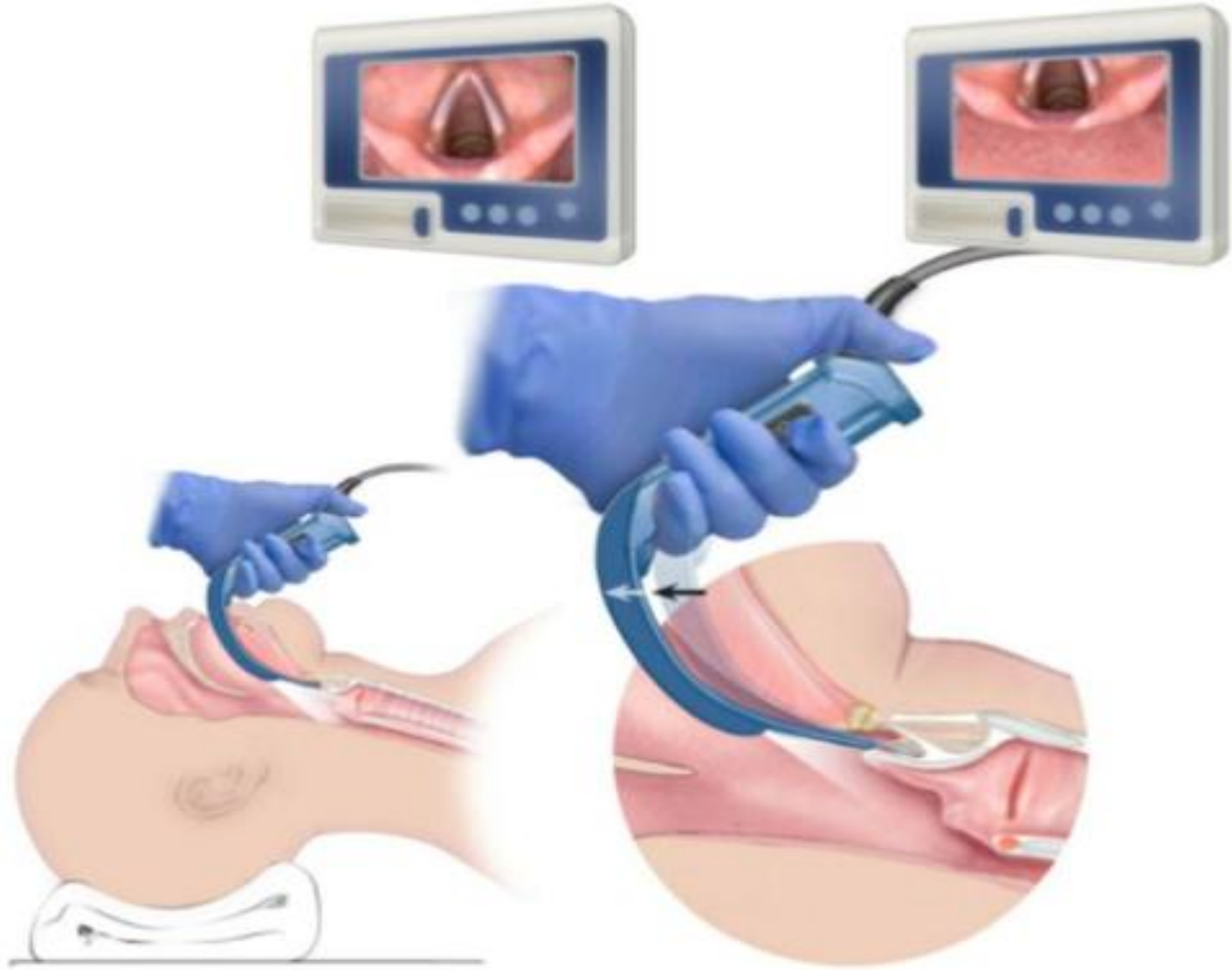

# Doğru Stileyi, doğru şekilde kullanın

- VL için üretilmiş olan rijid stile
- Klasik bir stilenin ‘hokey sopası’ şeklinde kullanımı
- Klasik bir stilenin bleyd açısına göre kıvrılarak hazırlanması ile

# VL ile stile kullanımı

- Direkt laringoskopide sıklıkla entübasyon tüpü ortasından tutulur. Bu VL ile entübasyonda tüpe uygun pozisyon verilmesini zorlaştırır. ***Tüp mümkün olduğunca proksimalden tutulmalıdır.*** Bu şekilde distale yön vermeniz kolaylaşır.
- Tüpün ucu çok açılandırılmış olduğundan vokal kord geçişi sonrası stileyi geri çekmezseniz stilenin çıkması zorlaşır. ***Bunun için tüp vokal kordu geçtikten sonra stileyi hafifçe (3-5 sm) geri çekin***. Özellikle rijid stile veya Hokey Sopası şeklinde stile kullanıyorsanız bunu mutlaka yapmalısınız
- Tüpü yerleştirdikten sonra tüpü doğrudan çekerseniz yine zorluk yaşayabilirsiniz. ***Stileyi dairesel bir hareket yaparak, zorlamadan çıkarın***.

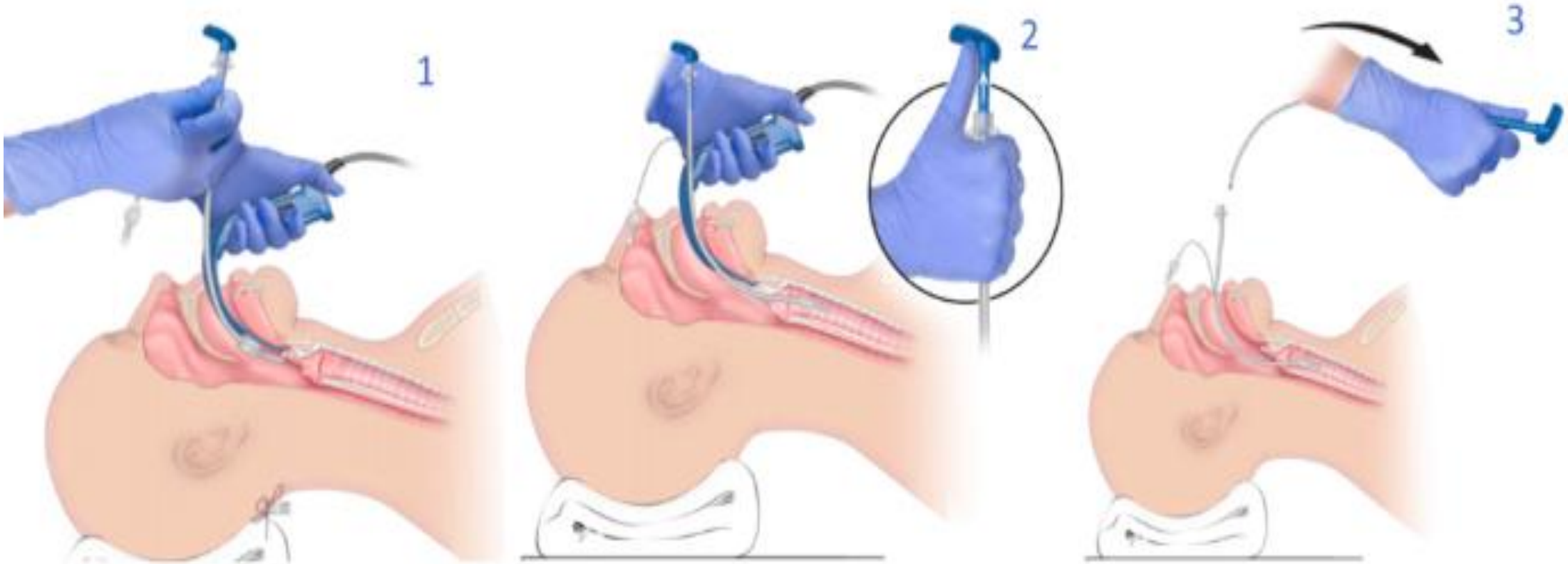


Tüpü proksimalden tutun

Kord geçişi sonrası stileyi hafifçe (3-5 cm) geri çekin

Stileyi dairesel bir hareketle çıkarın



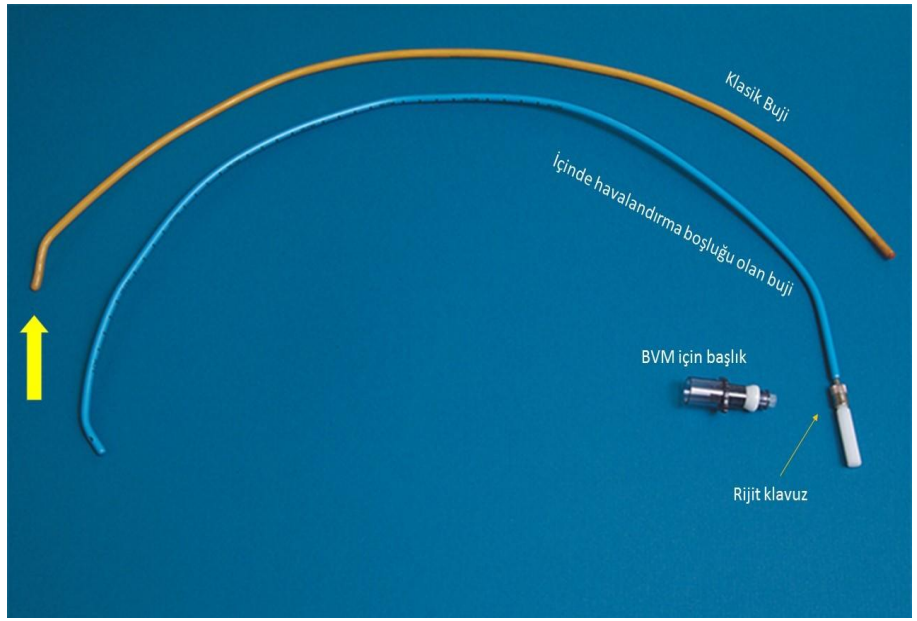
Klasik Buji
İçinde havalandırma boşluğu olan buji
BVM için başlık
Rijit klavuz

# Teşekkürler