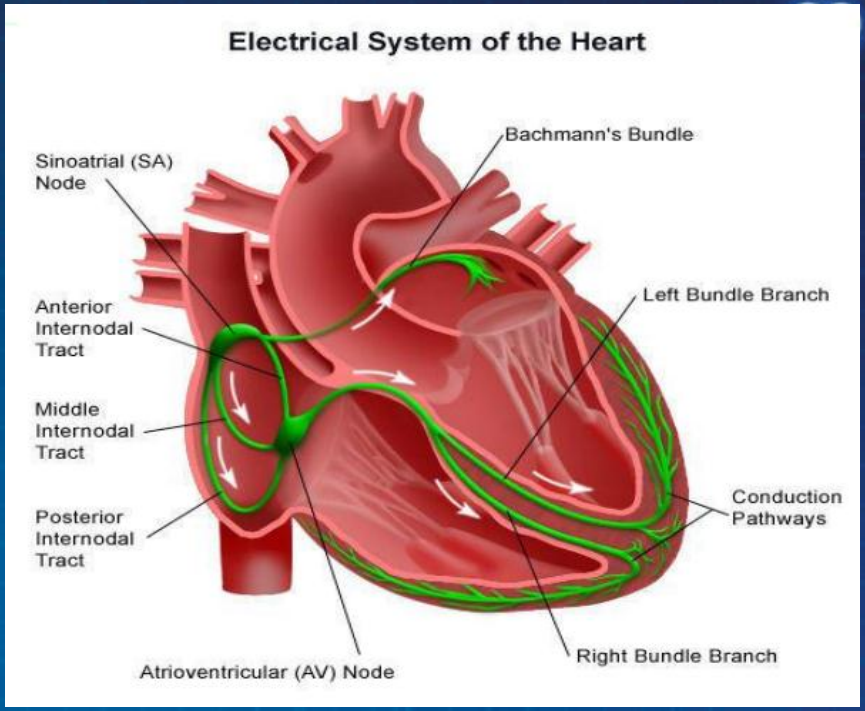

ATRİAL TAŞİARİTMİLER

Supraventriküler taşiaritmiler (SVT)

- Sık görülür
- Çoğu idiyopatik ve tüm yaş gruplarında görülebilir

- Taşikardinin başlaması ve devam etmesi için;
  - Atriyum/AV nod/aksesuar yola ihtiyaç var
- Tedavi; medikal ve kateter ablasyonu

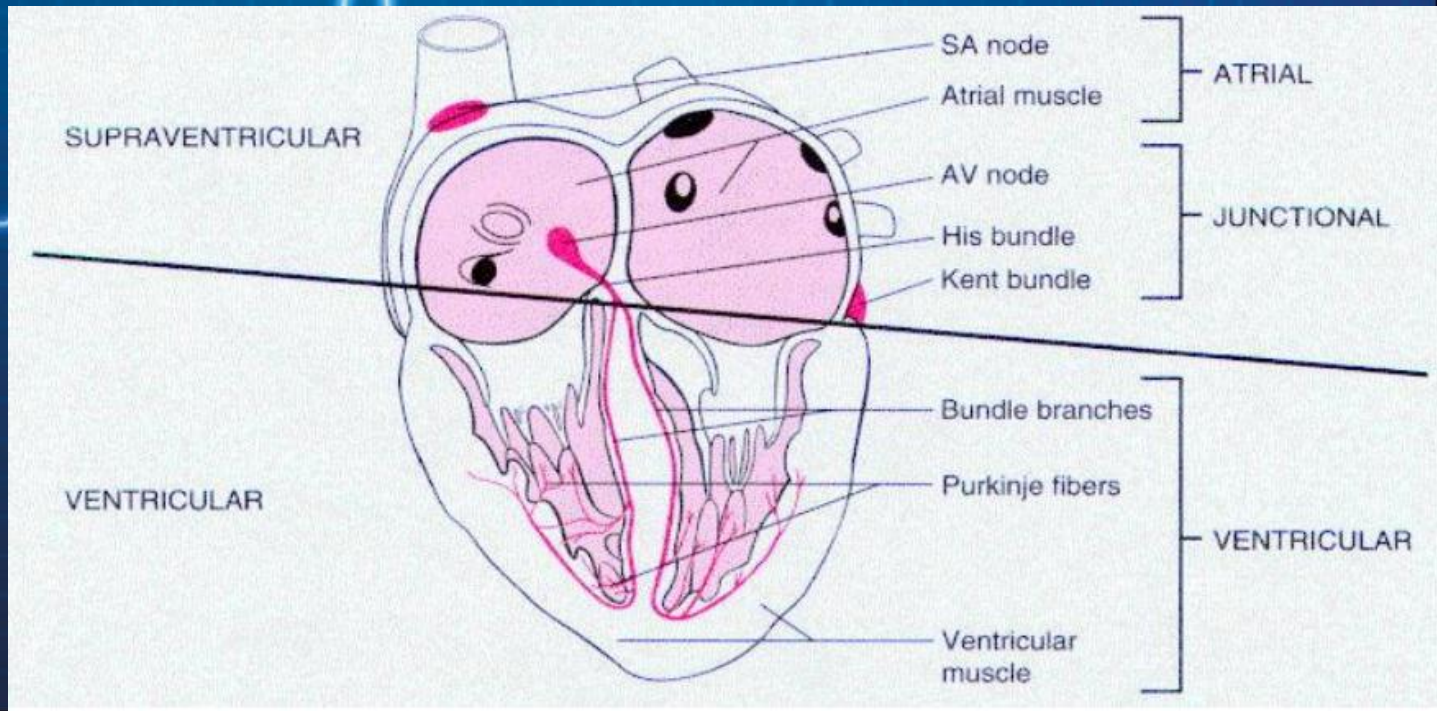

Aritmi mekanizması (Patofizyoloji)

- Normalde Kalpte impuls çıkaran çeşitli özelleşmiş hücre grupları vardır.
- Bu grupların fazla çalışması veya uyarı çıkarmaması gereken hücrelerin çeşitli nedenlerden ımpuls çıkarması sonucu mg

Taşikardi oluşturan Mekanizmalar;

1- Anormal impuls üretimi

- Artmış otomatisite
- Tetiklenmiş mekanizmalar

2-Anormal iletim

- Re-entri

Otomatisite Taşikardileri

1- SA nod, atrium, AV junction ve ventrikül içerisindeki latent pacemaker hücrelerinin ↑ otomatisiteye bağlı

2-Nonpacemaker hücrelerin anormal otomasitesine bağlı

•Farklı Atrial yerden giderek artan otomatik impuls üretimi veya sinüs nodun fazla çalışması

•Sinüs, ektopik atrial, MAT buna örnek

•Kardiyoversiyona yanıt vermezler

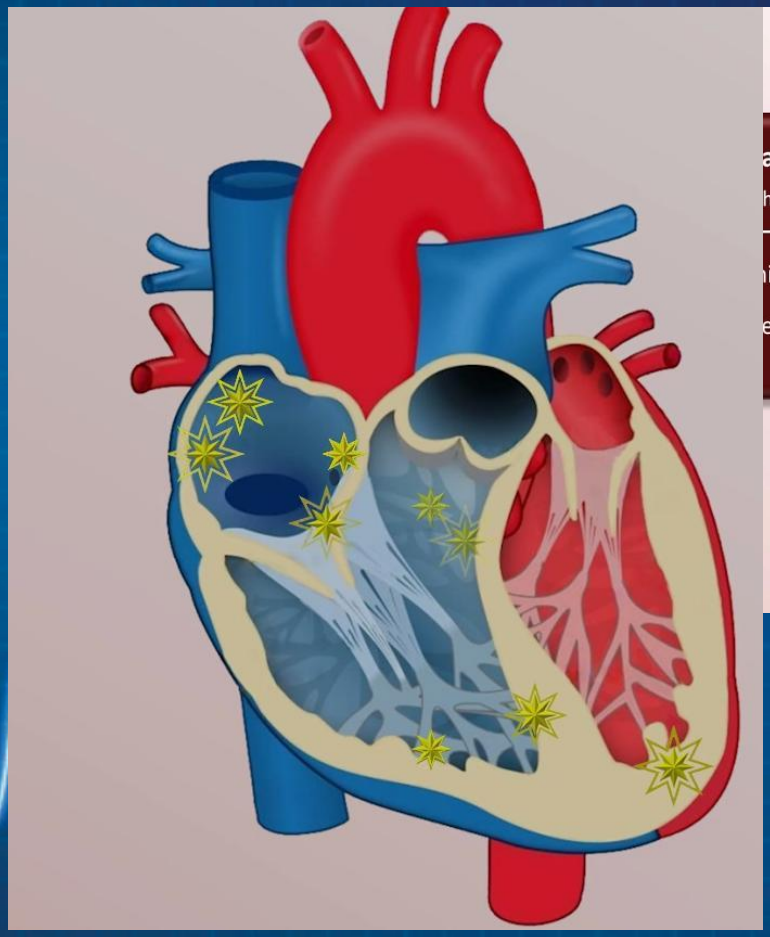

al Automaticity
hin non-pacemaker cells)
ia and/or reperfusion
eart failure

Reentry Taşikardileri

- Reentry mekanizmasına bağlı
- En yaygın mekanizma

- İki ayrı iletim yolu
- Yavaş iletim alanı
- Tek yönlü blok

} gerektirir

- AF, flatter ve AVNRT örnektir
- CV'a yanıt verir

Aksesuar yol olmadan Re-entri

- AV nodal Re-entri:Slow-Fast/Fast-Slow
- Sinoatrial Nodal Re-entri
- İntra-atrial Reentri

Aksesuar yol varlığında Re-entri

- Antegrad AV nod iletimli Re-entri (Ortodromik)
- Anterograd aksesuar yol iletimli Rentri (Antidromik)

Re-entry Taşikardiler

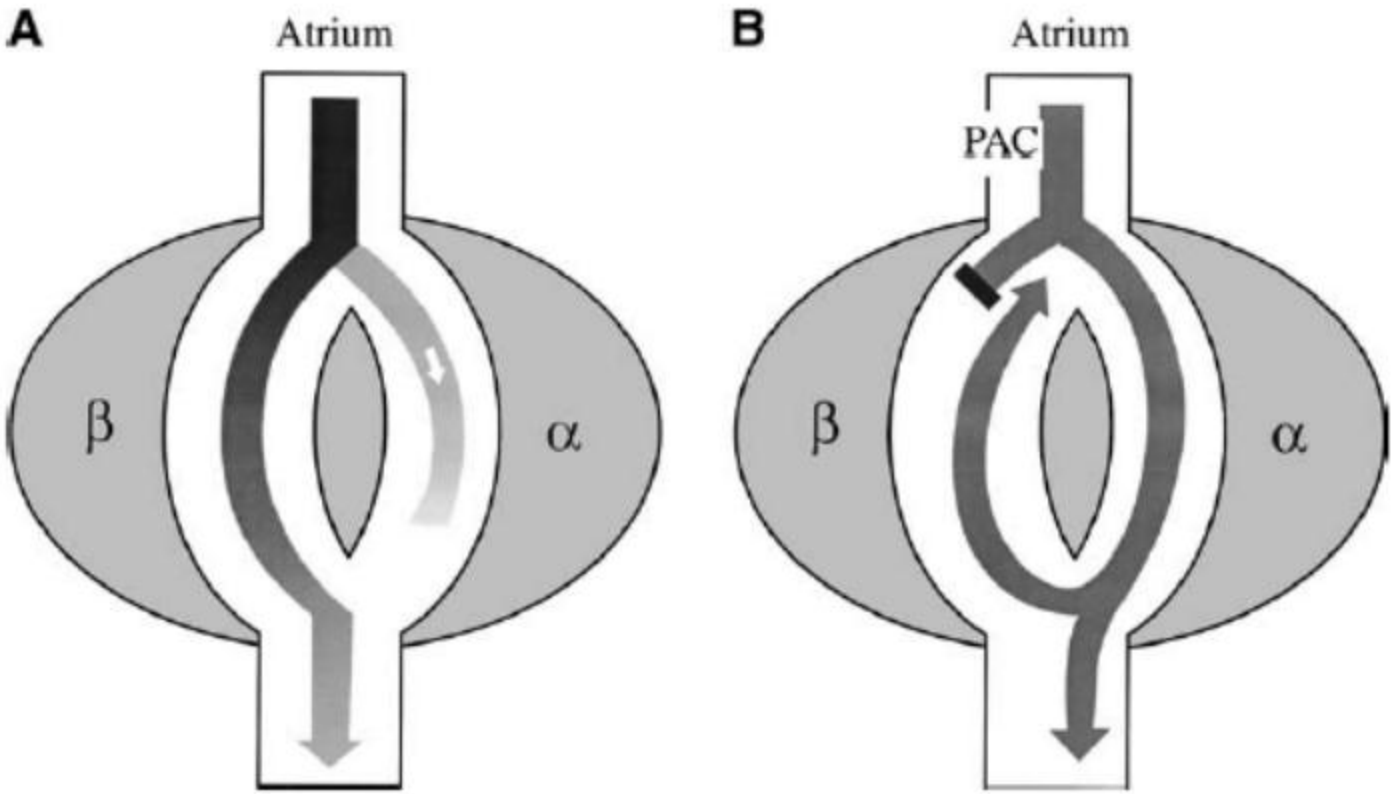

Tetiklenmiş Taşikardiler

- Repolarizasyon sırasında veya sonrasında ikincil depolarizasyon
- Göreceli refrakter periyot uzar
- Hücre içi ↑ kalsiyum girişi

- Dijital toksisitesi, TdP, Ektopik atriyal aritmiler örnektir

Orijine göre SVT sınıflaması

Atrial taşiaritmiler	Atrioventriküler taşiaritmiler
Sinüs taşikardisi	AV nodal reentran taşikardi
Fokal atrial taşikardi	AV reentran taşikardi
Multifokal atrial taşikardi	Preeksitasyon sendromları
Atrial flutter	Junctional ektopik taşikardi
Atrial fibrilasyon	

Tanısal yaklaşım

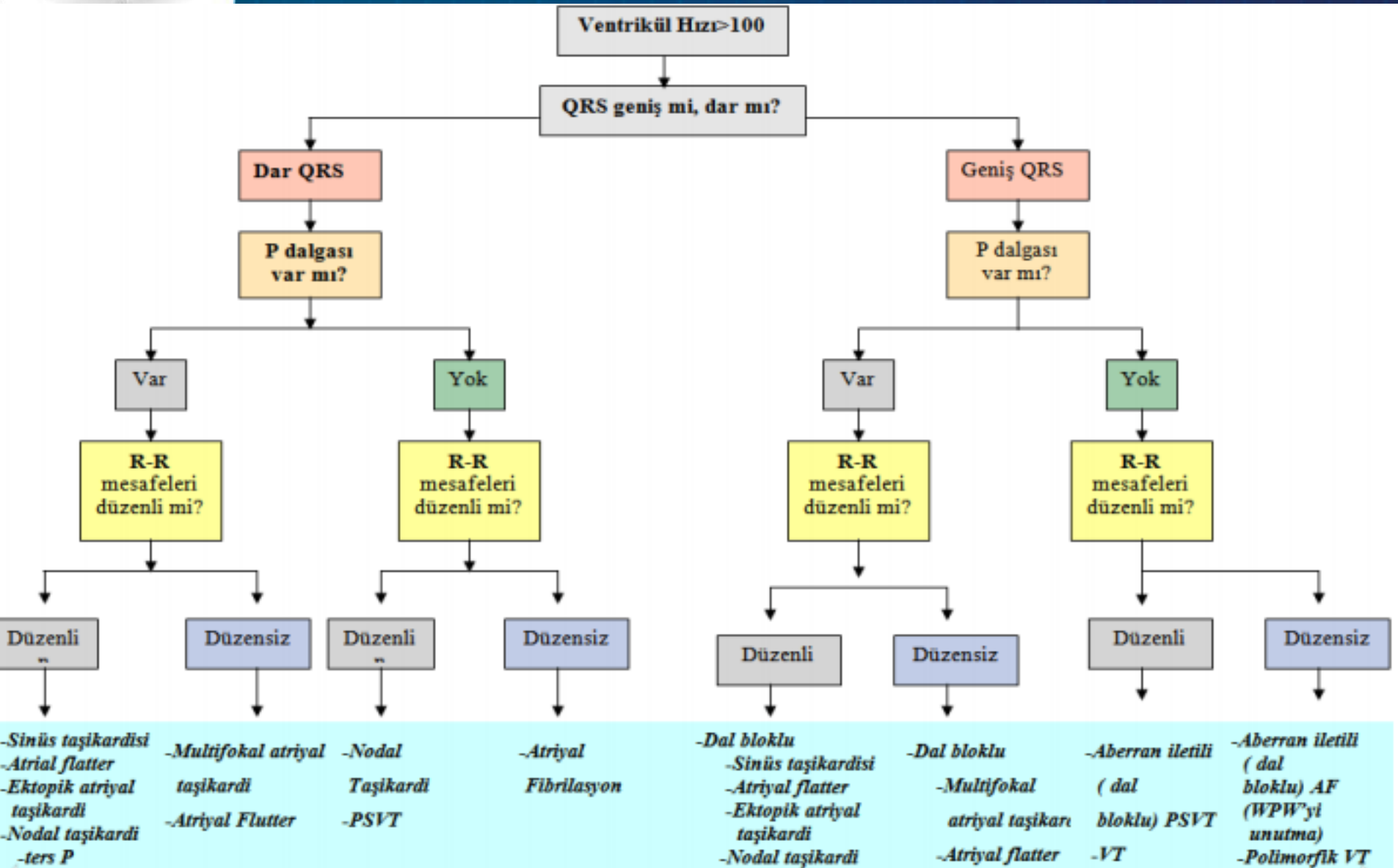

Atrial taşikardiler

Sinüs Taşikardisi

- Sinus nodunda impuls üretimi ↑ ve iletiminin hızı ↑
- Tek başına patolojik bir durum değil
- Bir problem/semptomun fizyolojik bulgusu

Sinüs Taşikardisi etiyoloji

Fizyolojik

Egzersiz
Emosyonel stres
Anksiyete
Çocuklar-genç erişkinler

Patolojik

Ateş
Hipotansiyon
PTE-Anemi
Sepsis
Hipoksi
Kalp yetm
Tirotoksikoz
MI
Şok
İlaçlar (Atropin, Epinefrin,Kafein, Nikotin, Amfetamin vb)

Sinüs taşikardisi EKG

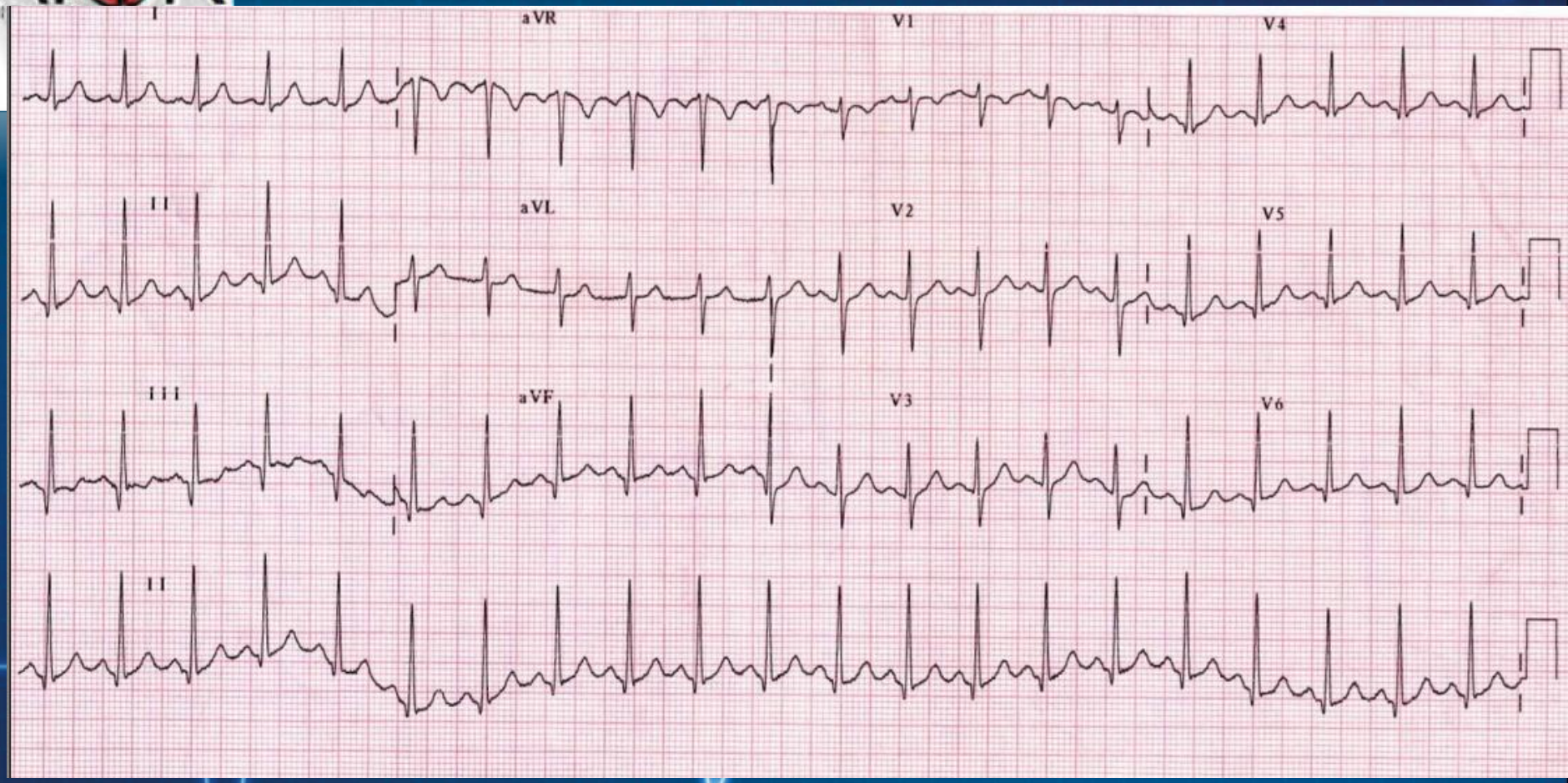

- Düzenli dar QRS kompleksi taşikardi
- 100-180 atım/dk
- P dalgaları normal
- Her QRS öncesi P dalgası var (1:1 AV ileti)
- Eşlik eden AV blok yoksa PR mesafesi eşit
- R-R mesafeleri eşit

Atriyal Taşikardi

- Atriumda, SA nod dışındaki bir odaktan kaynaklanan **otomasite artışına** bağlı ortaya çıkan hızlı bir disritmi

- Dar kompleks taşikardi

- Kısa, tekrarlayan ataklar
- Genelde spontan sonlanır
- Atriyal hız 150-200/dk

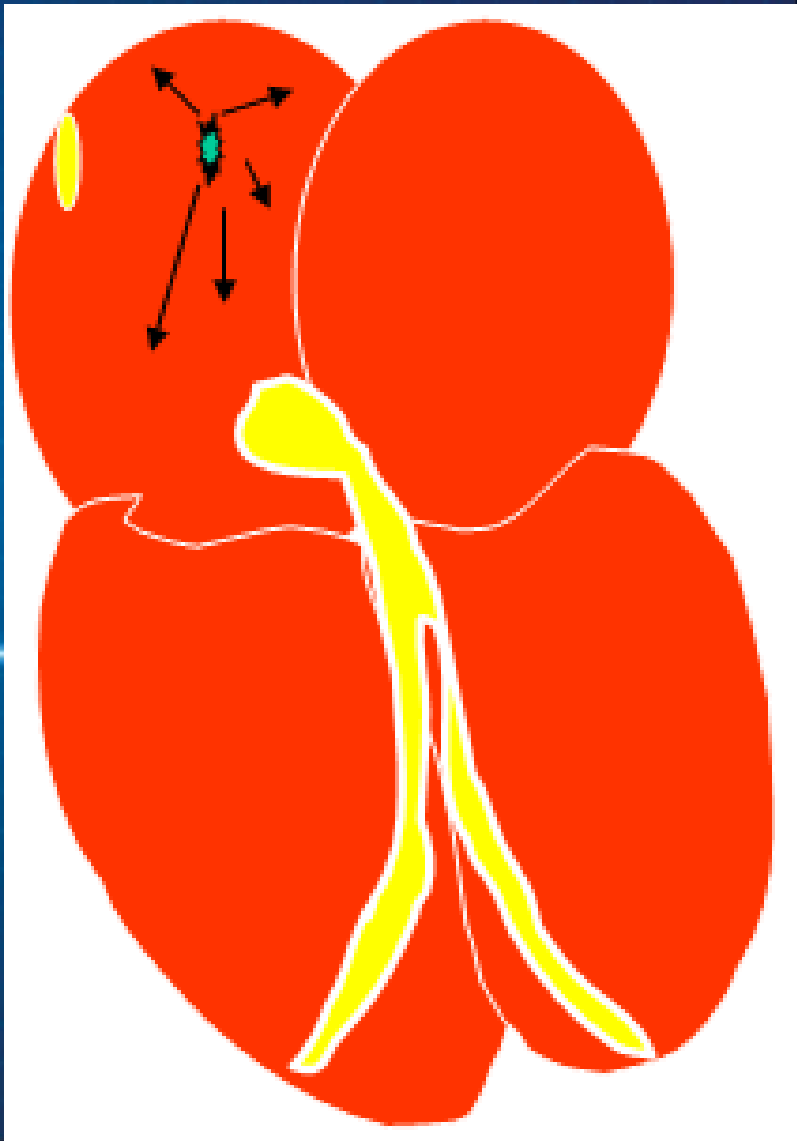

Atriyal Taşikardi

Nedenleri

-Yapısal kalp hastalıkları
-Kor pulmonale
-Dijital intoksikasyonu
-Elektrolit bozuklukları
-Asit baz bozuklukları

Tedavi

-Altta yatan nedenin düzeltilmesi
-Beta blokör
-Ca kanal blokeri
-Dijital intoksikasyonu yoksa digoksin

Atrial taşikardi EKG

DII, III, aVF de belirgin negatif P dalgaları
QRS kompleksi dar

Multifokal Atriyal Taşikardi

- 2 ↑ odakta **otomasite artışına** bağlı uyarılar
- Düzensiz dar QRS kompleksli taşikardi

- EKG

– Atriyal hız 100-180 atım/dk

– En az 3 farklı morfolojide P dalgası

– PR,R-R ve P-P mesafeleri değişken

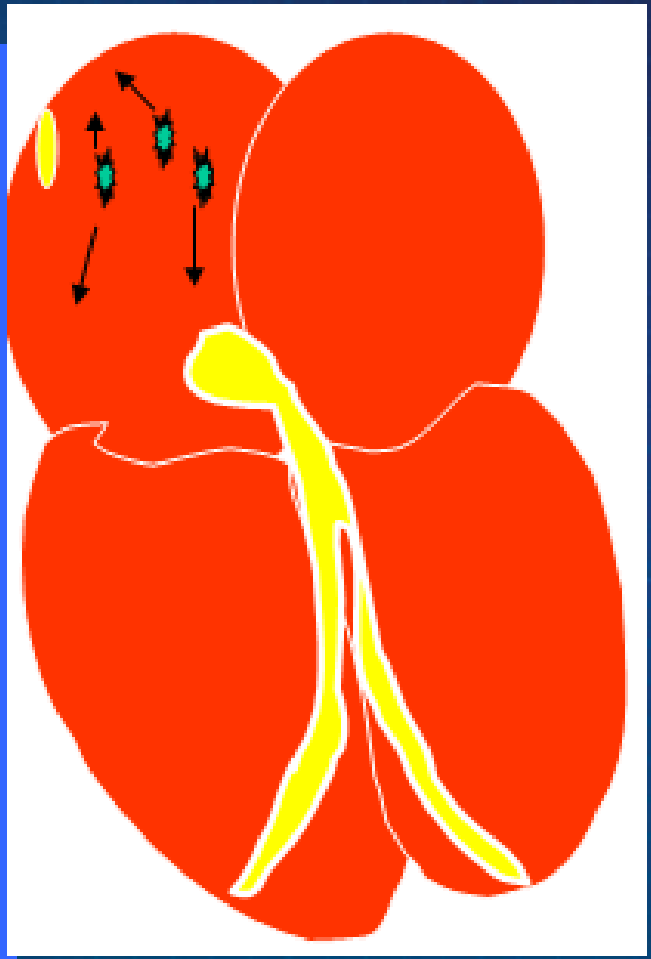

Multifokal Atriyal Taşikardi

Nedenleri

-Kor pulmonale

-Dijital intoksikasyonu

-Elektrolit bozuklukları

-Asit baz bozuklukları

-Pulmoner hastalıklar

- Hipoksi

Tedavi

-Altta yatan nedenin düzeltilmesi

-Beta bloker

-Ca kanal blokeri

-Amiodaron

-Magnezyum

MAT

- Üç ve ↑ sayıda farklı morfolojide P dalgası
- QRS dar
- PR,R-R ve P-P mesafeleri değişken

Atriyal fibrilasyon

- En yaygın sürekli aritmi
- Karışık atriyal elektrik aktivite ve kontraksiyon ile karakterize ritim bozukluğu

- insidansı ve prevalansı ↑
- 40 yaş üstü hayat boyu risk ≈%25
- AF komplikasyonları önemli

AF Patofizyoloji

- Atriyumun birçok yerindeki reentry döngülerinden kaynaklanır
- Bu impulslar çok hızlı (400-700/dk) atriyal depolarizasyona neden olur
- Bu depolarizasyonlar efektif atriyal kontraksiyon oluşturacak kadar organize değil
- Bu atriyal uyarıların AV noddan geçişi de düzensiz
- Düzensiz ventriküler kasılmalara neden olur

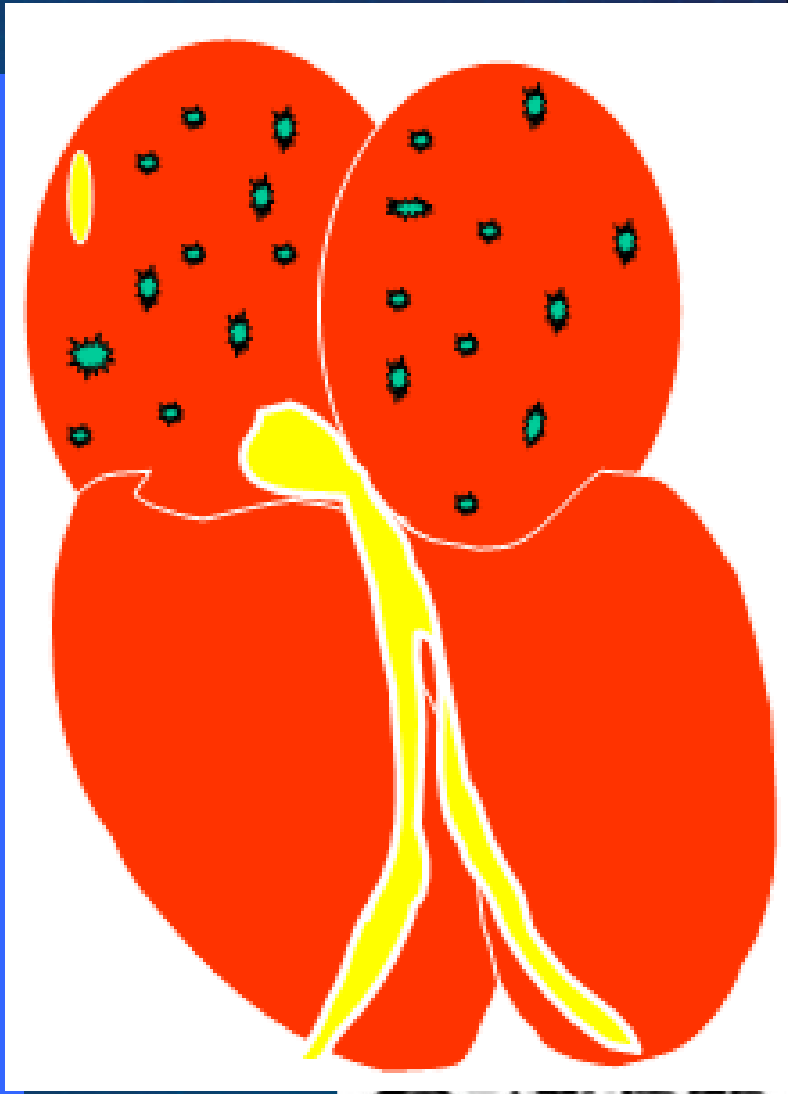

Etiyoloji

İskemik kalp hastalığı
Hipertansiyon
Kalp kapak hastalığı
Akut enfeksiyonlar
Elektrolit bozuklukları
Tirotoksikoz
İlaçlar

Pulmoner emboli
Perikard hastalıkları
Asit-baz bozuklukları
Preeksitasyon sendromları
Kardiyomyopatiler
Feokromasitoma

Klinik

- Klinik

  1-Kalp hızı

  2-Hızın kardiyak output üzerindeki etkisi

  3-Hastanın ventriküler fonksiyonuna bağlıdır

- Çarpıntı, hipotansiyon, nefes darlığı, anjina ve akut pulmoner ödem görülebileceği gibi hastalar asemptomatik de olabilirler

Atrial fibrilasyon EKG

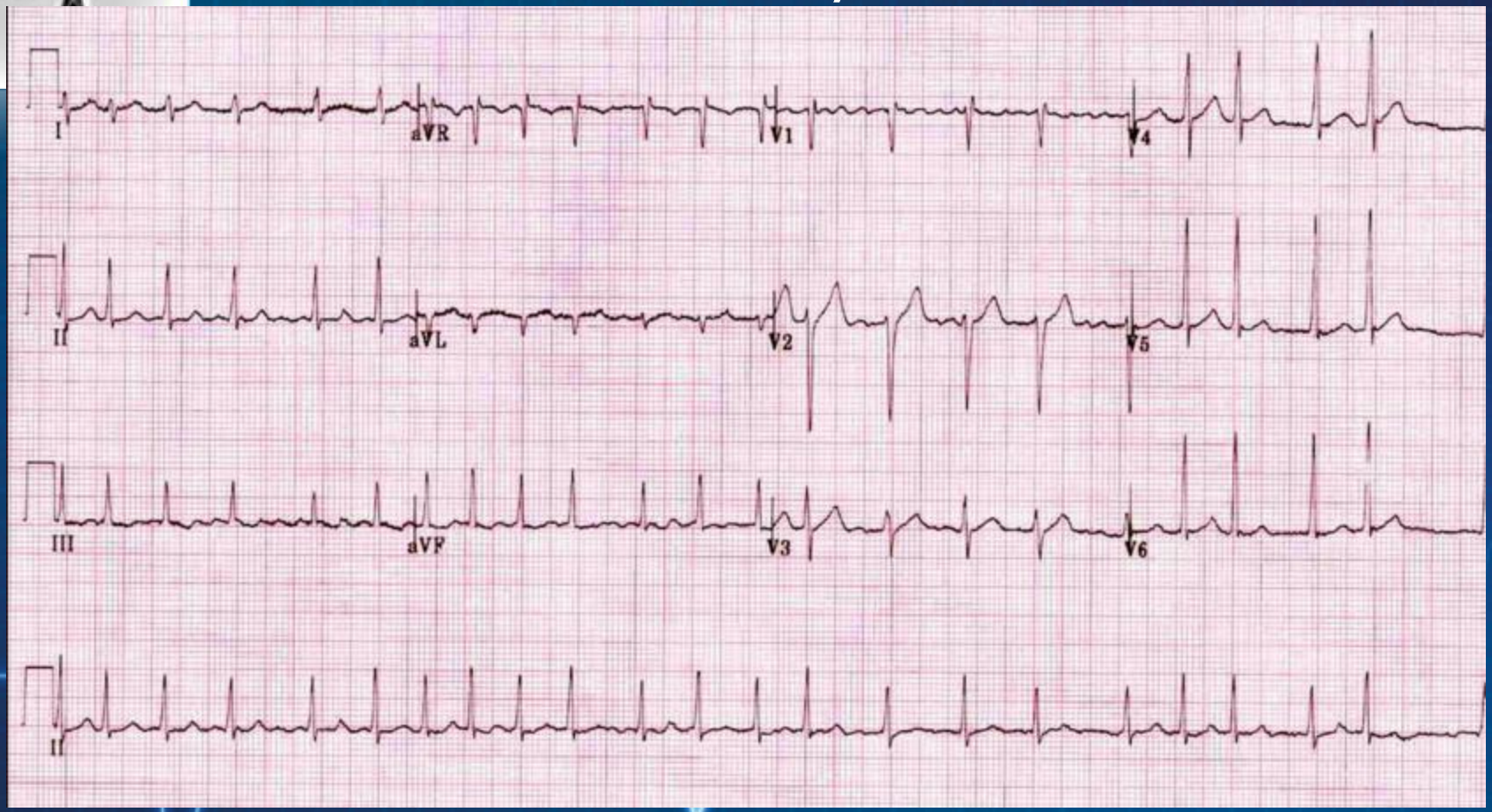

- Ventriküler ve atriyal ritim düzensiz
- Atriyal hız 400-700 /dk arasındadır
- Organize P dalgaları yok
- Kaotik fibrilasyon dalgaları

- PR mesafesi hesaplanamaz
- Aberran ileti yoksa QRS dardır (<0.10 sn)

Atriyal Flatter

- Atriyal fibrilasyondan farklı olarak atriyal flatterde sağ atriyumda **macroreentry halkası** bulunmakta

- Reentry halkası 200-400 /dk atriyal hız ile sonuçlanmakta
- Ventriküler hız AV iletim oranı ile saptanır – genel olarak AV bloğun derecesine bakılır
- AV blok yüksek atriyal hıza yanıt olarak oluşur
- En yaygın AV iletim oranı 2:1'dir

- **Tipik (tip 1) A Flut**
- Clockwise flutter
- Counter Clockwise flutter
- **Atipik (tip 2) A Flut**

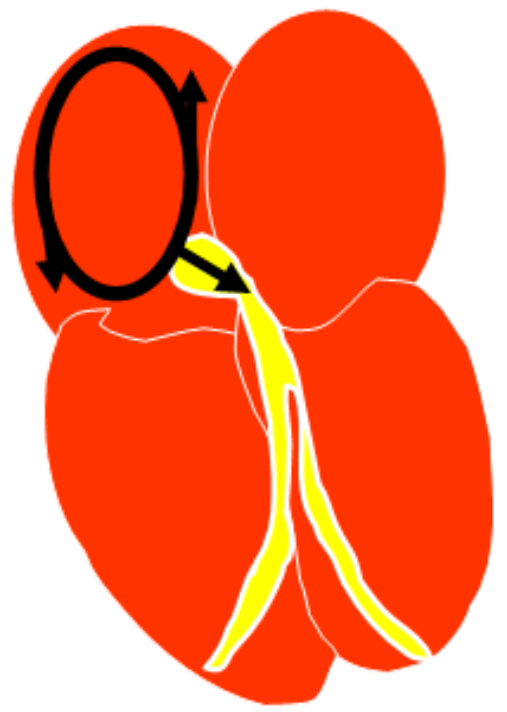

EKG

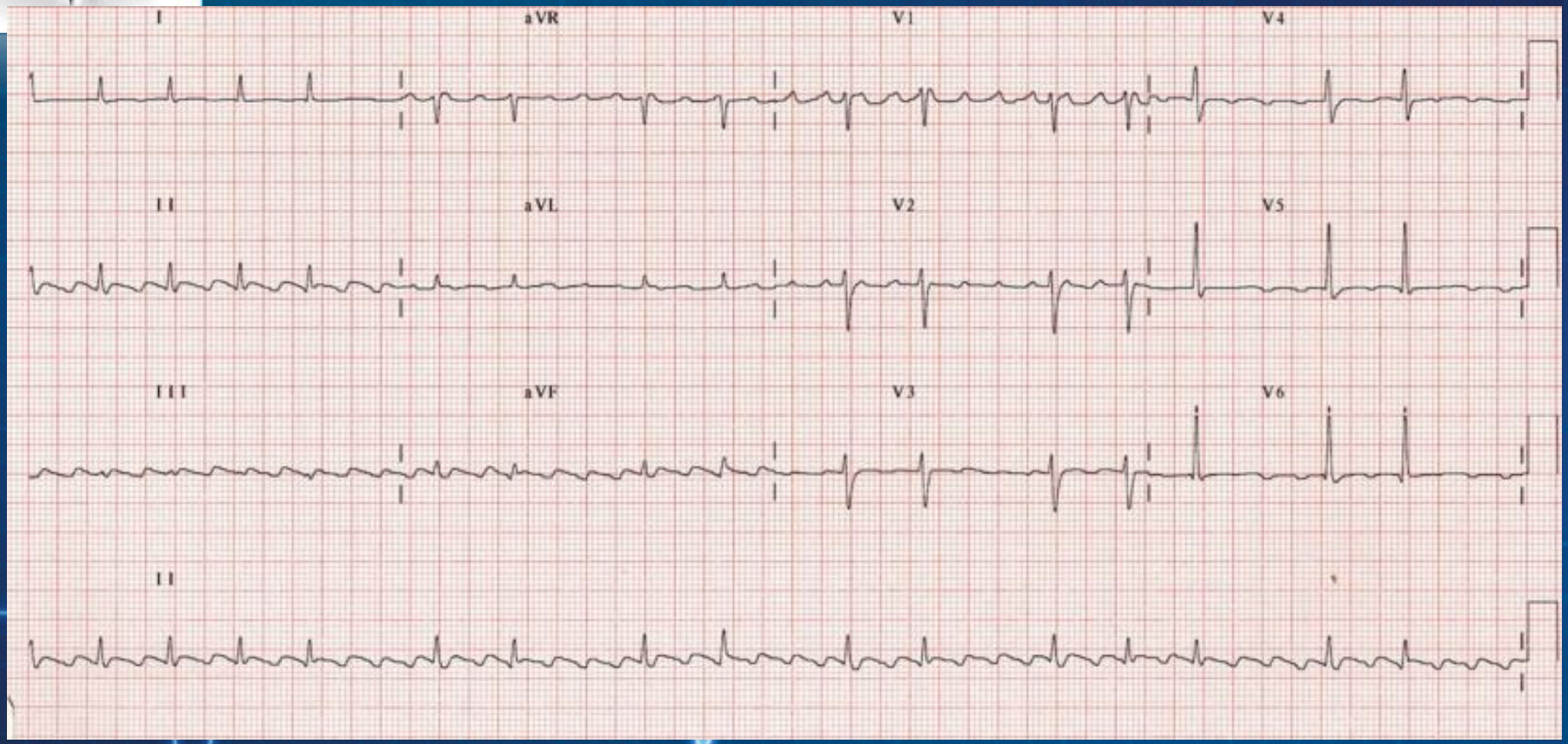

- Testere dişi şeklinde P dalgaları ile karakterize
- Flutter dalgaları en iyi D2, D3 ve aVF da görülür
- Değişken AV blok →düzensiz ritim
- İzoelektrik hat yok
- QRS, önceden var olan dal bloğu, aksesuar yolak veya hız ilişkili aberran iletim yoksa, dardır

Tip 1 A Flutter

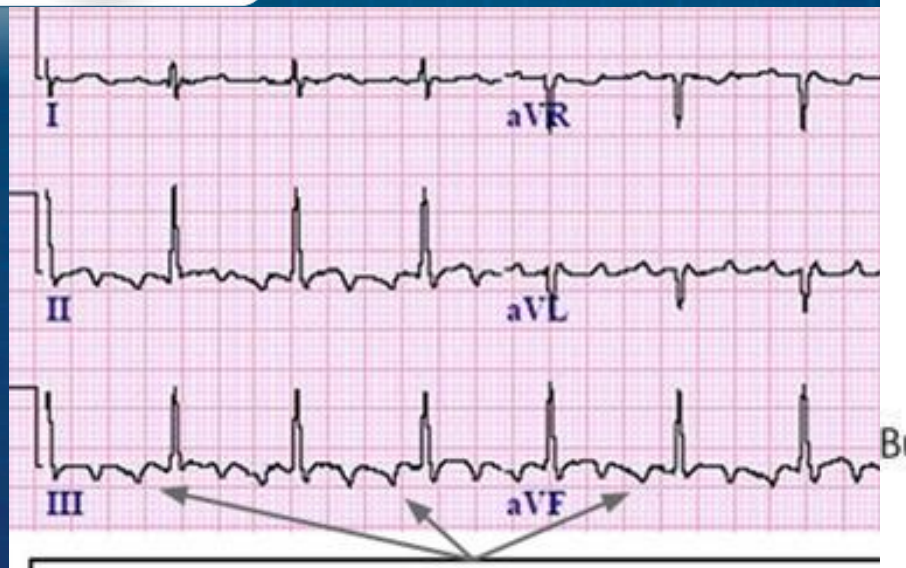

Negative flutter waves II, III, aVF
Counterclockwise flutter

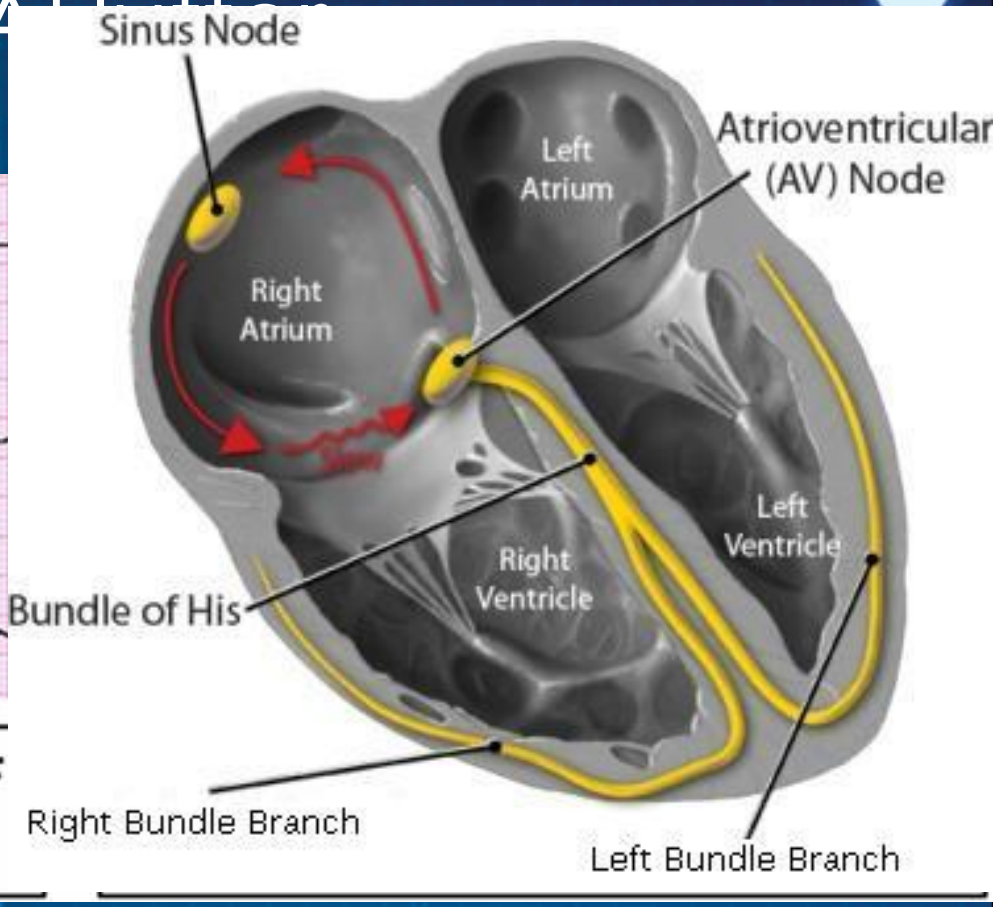

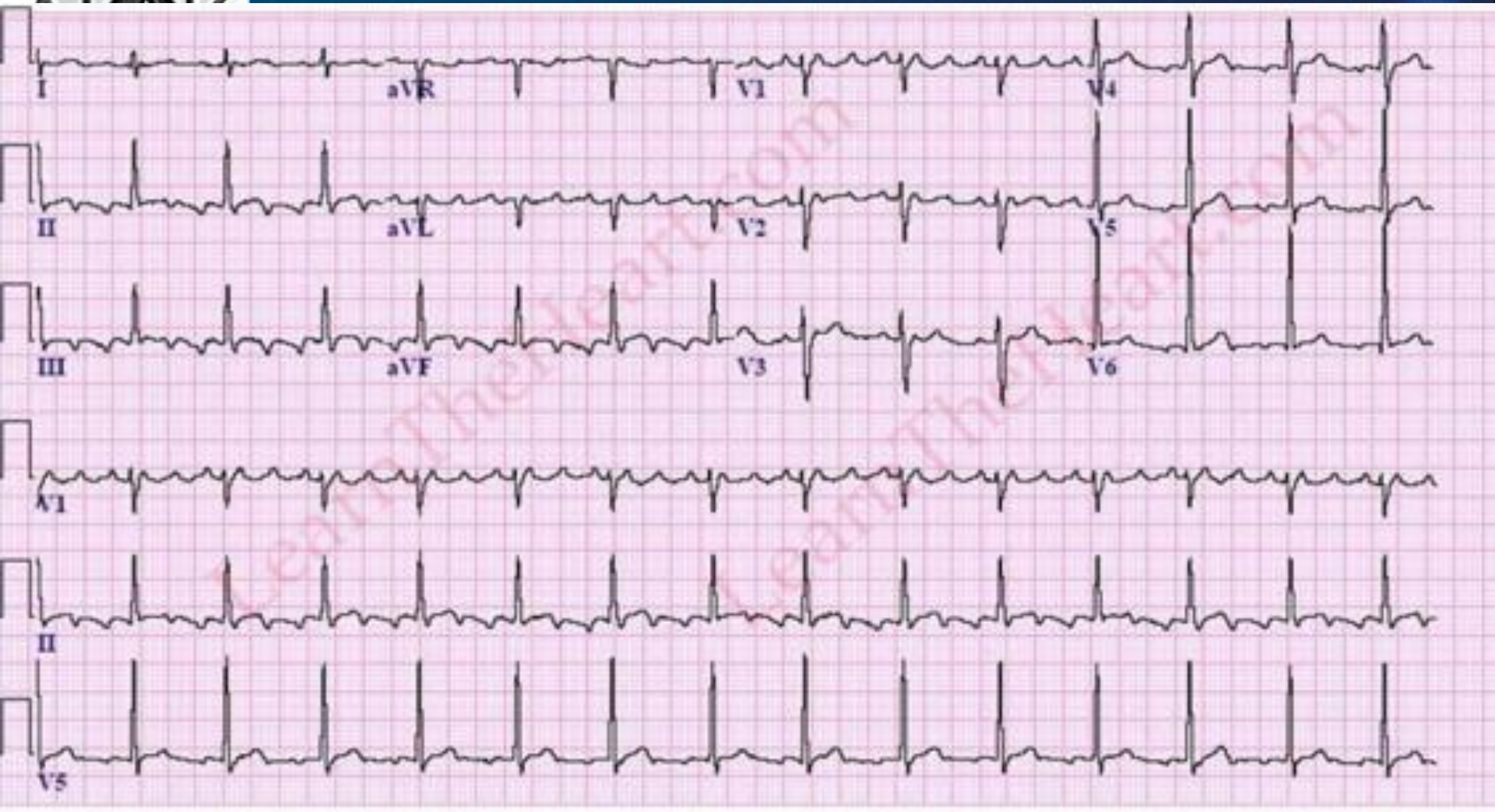

3:1 geçişli A Flutter

Atrioventriküler taşiaritmiler

AVNRT

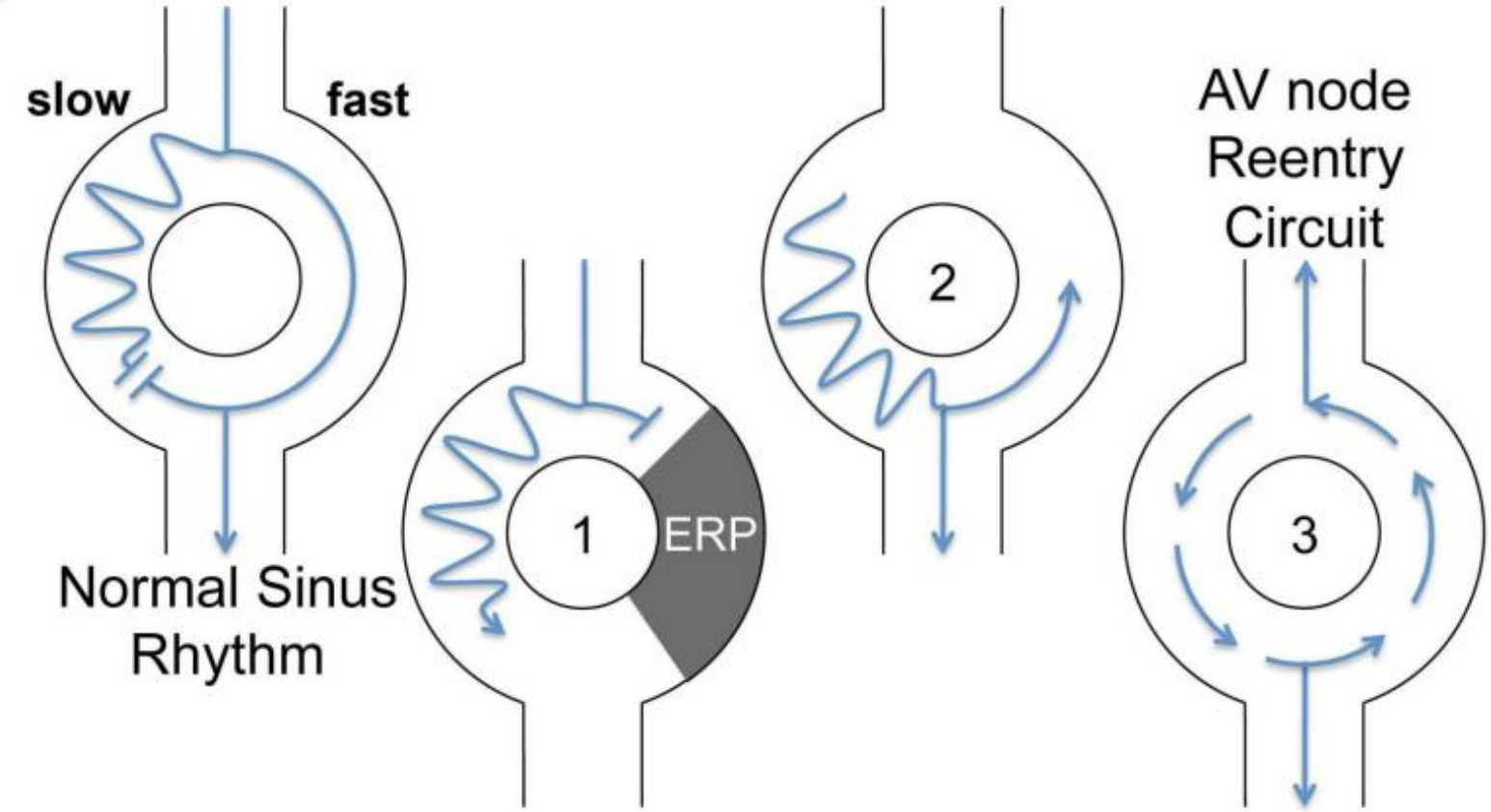
slow
fast
Normal Sinus Rhythm
1
ERP
2
AV node Reentry Circuit
3

AVNRT tipleri

1. Yavaş-Hızlı AVNRT (yaygın olan tip) %80-90

2. Hızlı-Yavaş AVNRT (nadir görülen AVNRT) %10

3. Yavaş-Yavaş AVNRT (atipik AVNRT) %1-5

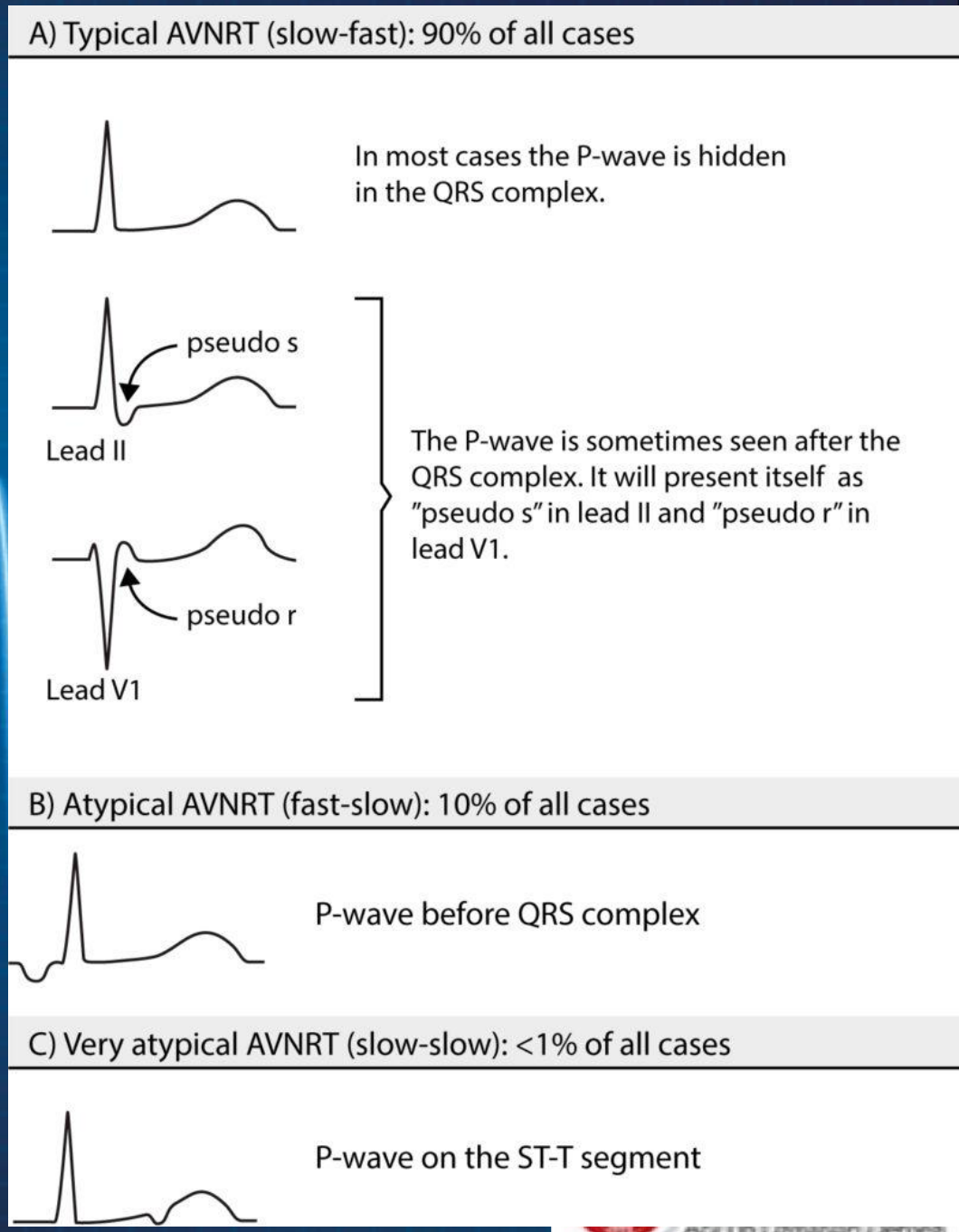

Yavaş-Hızlı AVNRT

- P dalgaları sıklıkla QRS kompleksleri içerisinde
- V1 ya da V2'de yalancı R' dalgası **(psuedo-R)** görülebilir
- II, III, aVF'de yalancı S dalgaları **(pseudo-S)** görülebilir

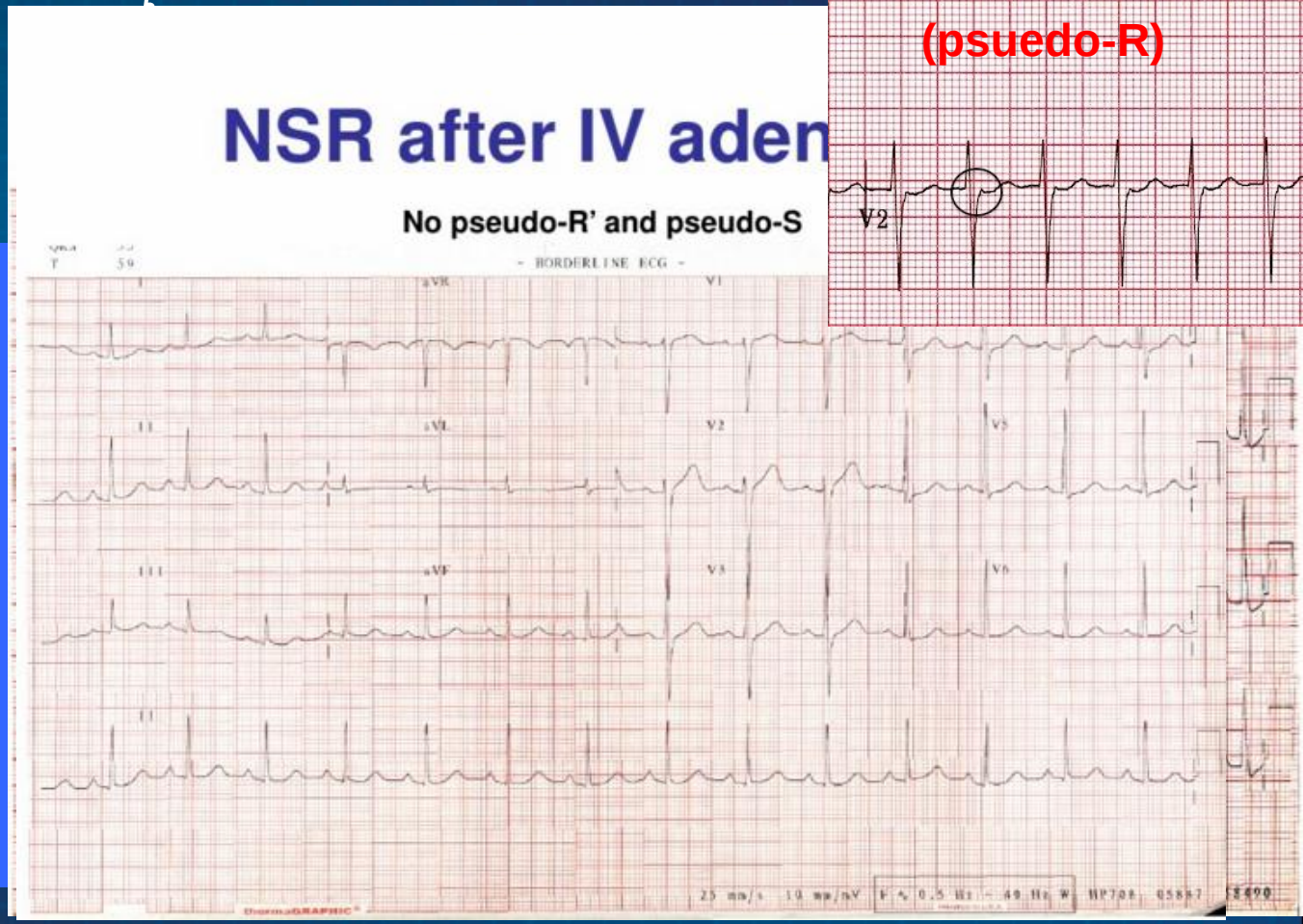

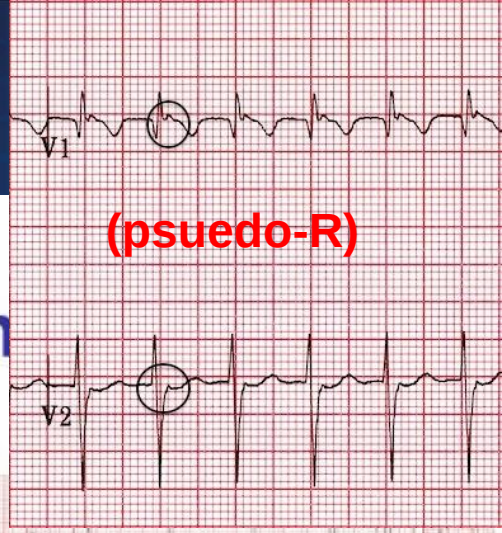

AVNRT

- 1/3 vagal manevralarla sonlandırılabilir
- BB, KKB, adenosin gibi AV nodal blokaj ajanlarına duyarlıdır
- Medikal tedavi sonrası tekrarlayabilir
- Kateter ablasyon % 95 başarılı

AVRT

- Buradaki reentry AV nod ve aksesuar yolak arasında

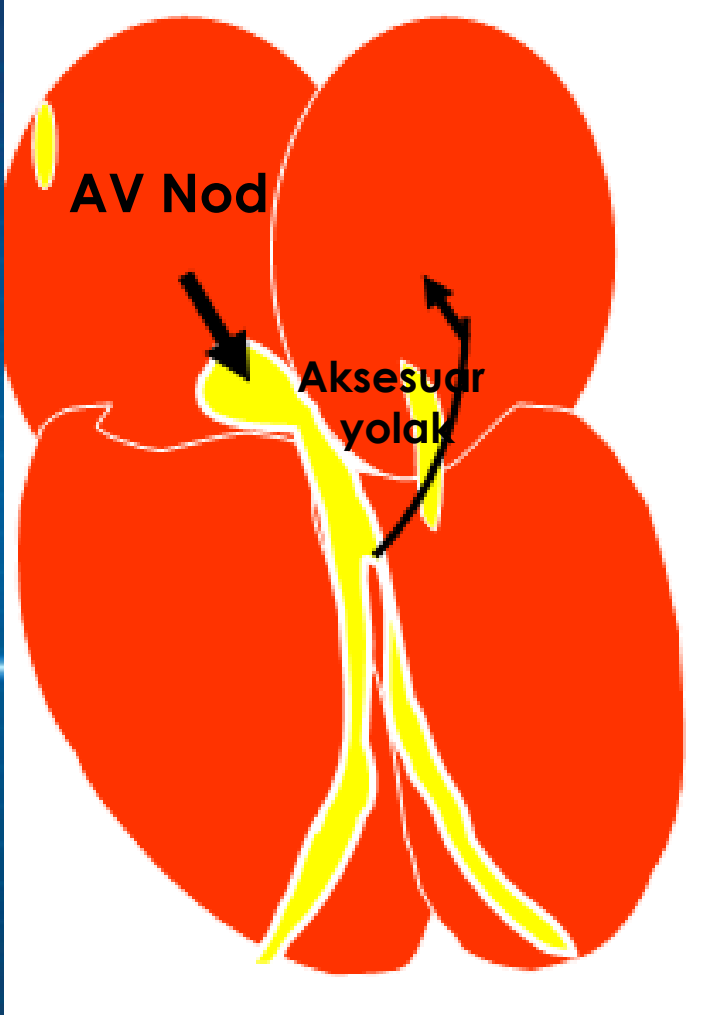

AVRT

Ortodromik %90

- iletim AV nod üzerinden antegrad ve aksesuar yol üzerinden retrograd

Antidromik %10 **(aberran ileti)**

- iletim aksesuar yol üzerinden antegrad ve AV nod üzerinden retrograd

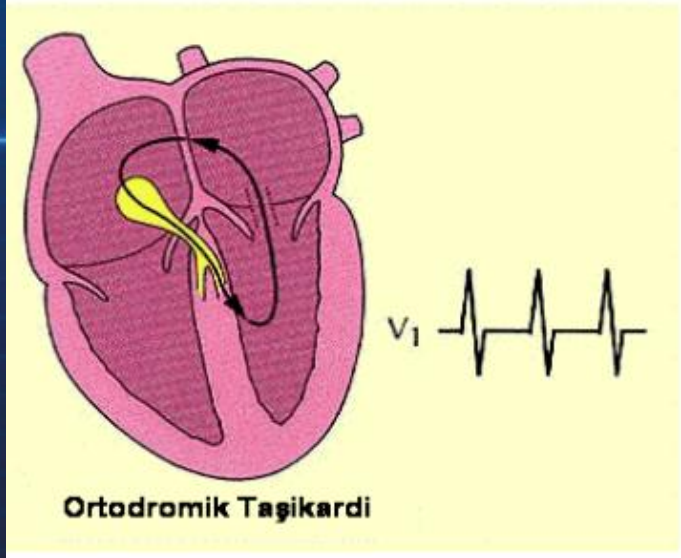

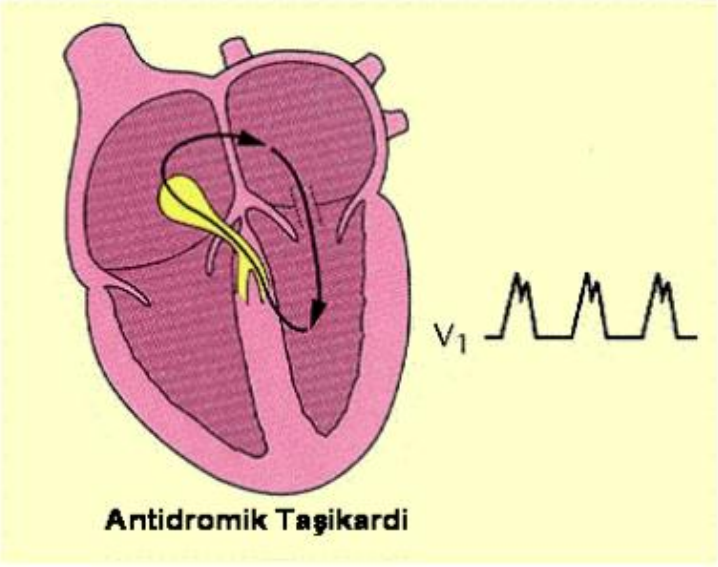

Ortodromik

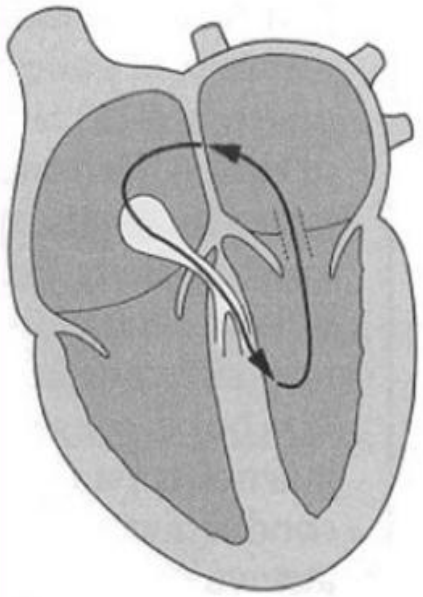

- Dar QRS taşikardi Ortodromik ileti
- Ventriküller normal AV noddan iletildiği için QRS Dar

Antidromik

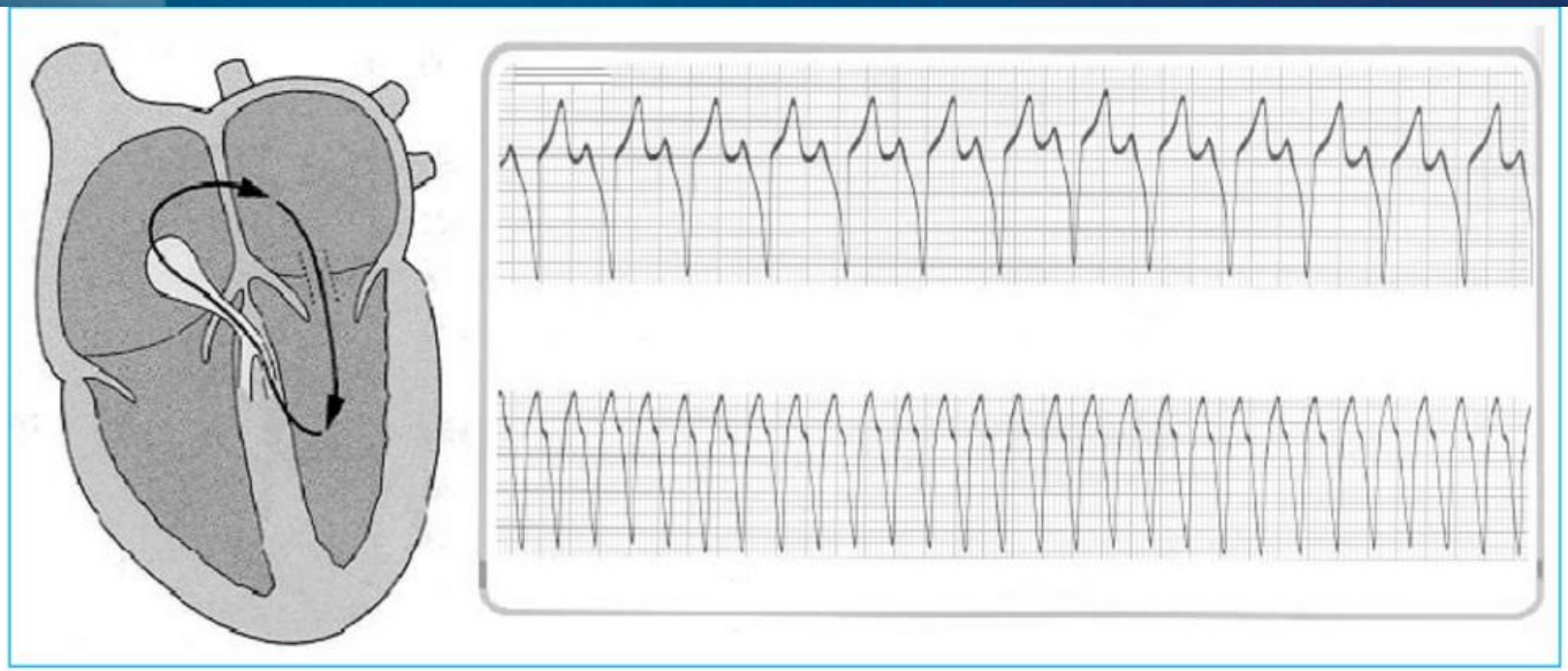

- Geniş QRS taşikardi
- aksesuar yol üzerinden antegrad ve AV nod üzerinden retrograd ileti

Preeksitasyon ve aksesuar yol sendromları

Preeksitasyon

– Ventriküllerin başka bir odaktan çıkan ımpuls vasıtasıyla, AV nod yoluyla gelen impulstan önce uyarılması

Aksesuar yol

– AV nod-His-Purkinje iletim sistemi dışında AV nod veya atriyumu ventrikülle birleştiren yollar

WPW patofizyoloji

- **Kısa AV ileti**
  - Ventrikül aksesuar yolakla daha erken uyarılır
- **Tuhaf QRS başlangıcı (Delta dalgası)**
  - depolarizasyonun anormal başlangıç alanı
- **Geniş QRS**
  - ventriküler depolarizasyonu erken

Füzyon kompleksi

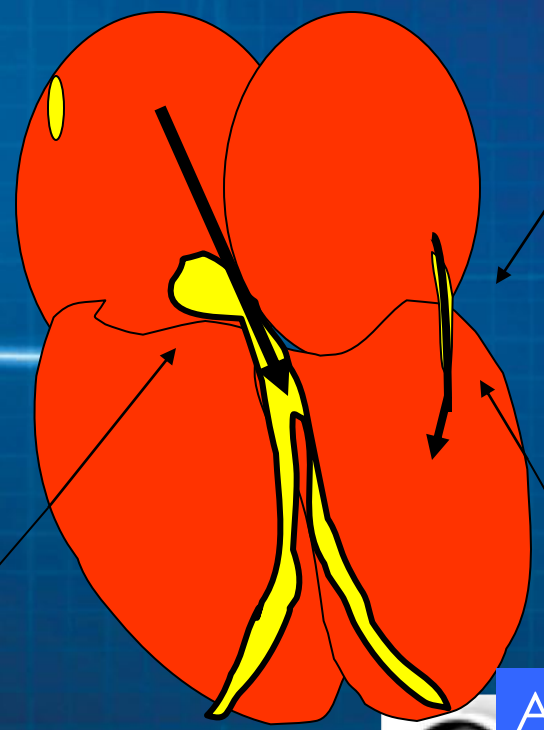

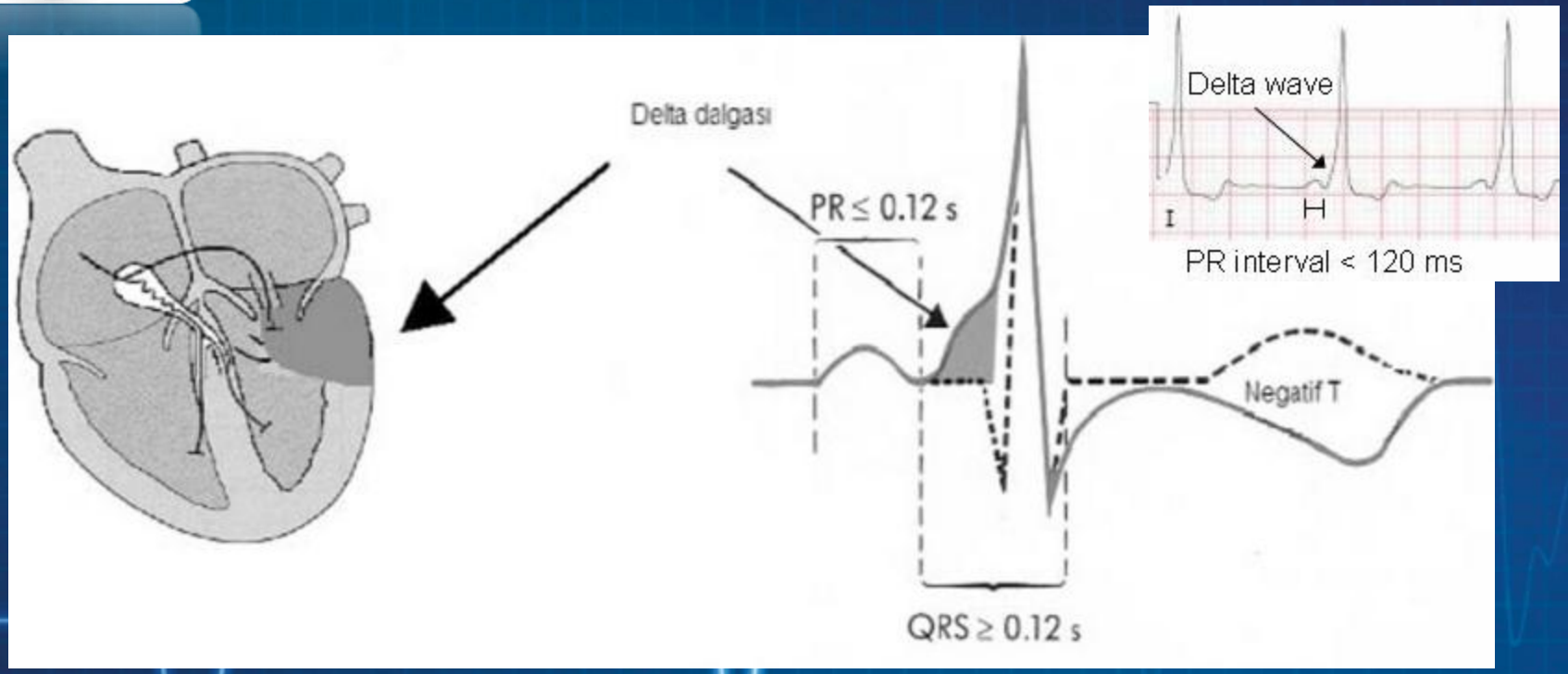

Füzyon kompleksi

Ventriküller kısmen aksesuar yol vasıtasıyla (gölgeli alan) kısmen normal AV nod ile uyarılmakta

WPW EKG

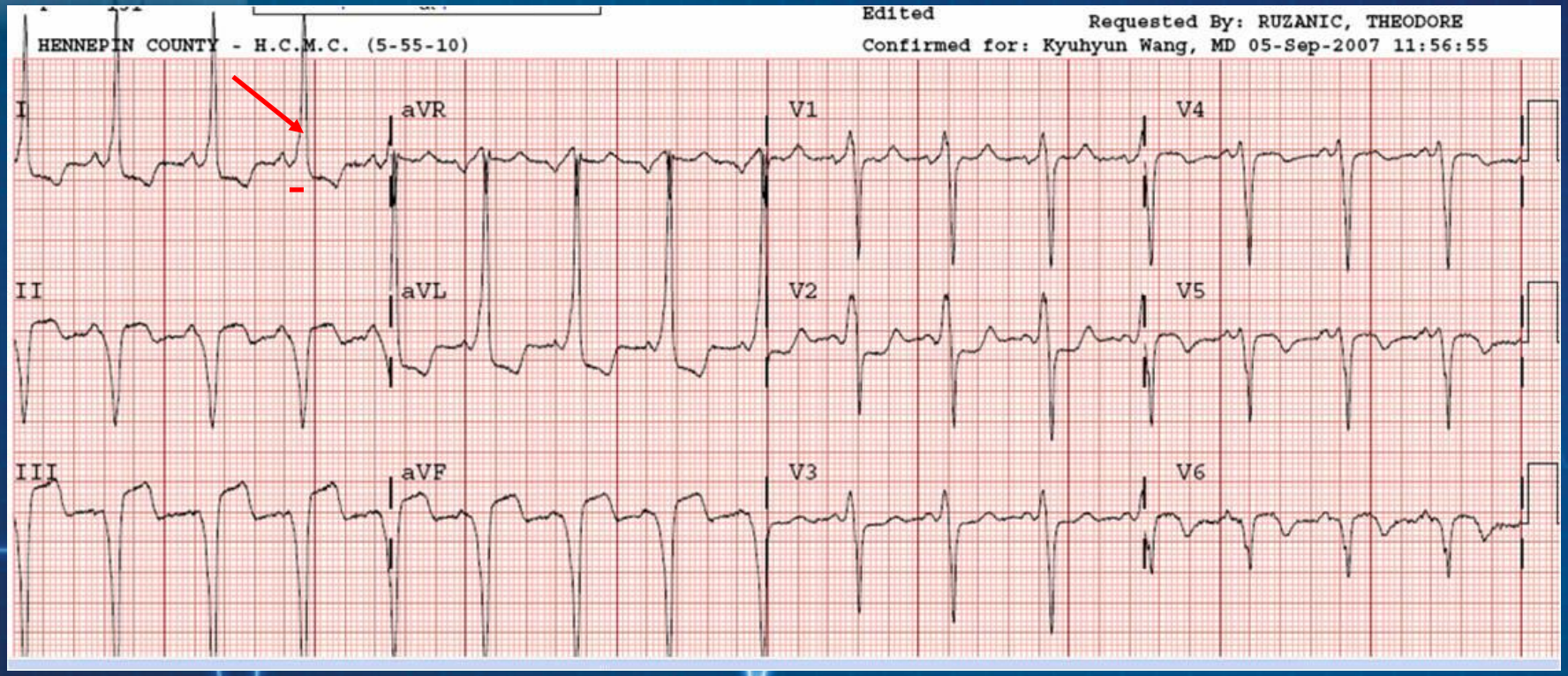

Ventriküler hız 150-250 atım/dk
PR mesafesi<120 ms
QRS>100 ms
Delta dalgası
Delta dalgası zıt sekonder ST-T değişikliği

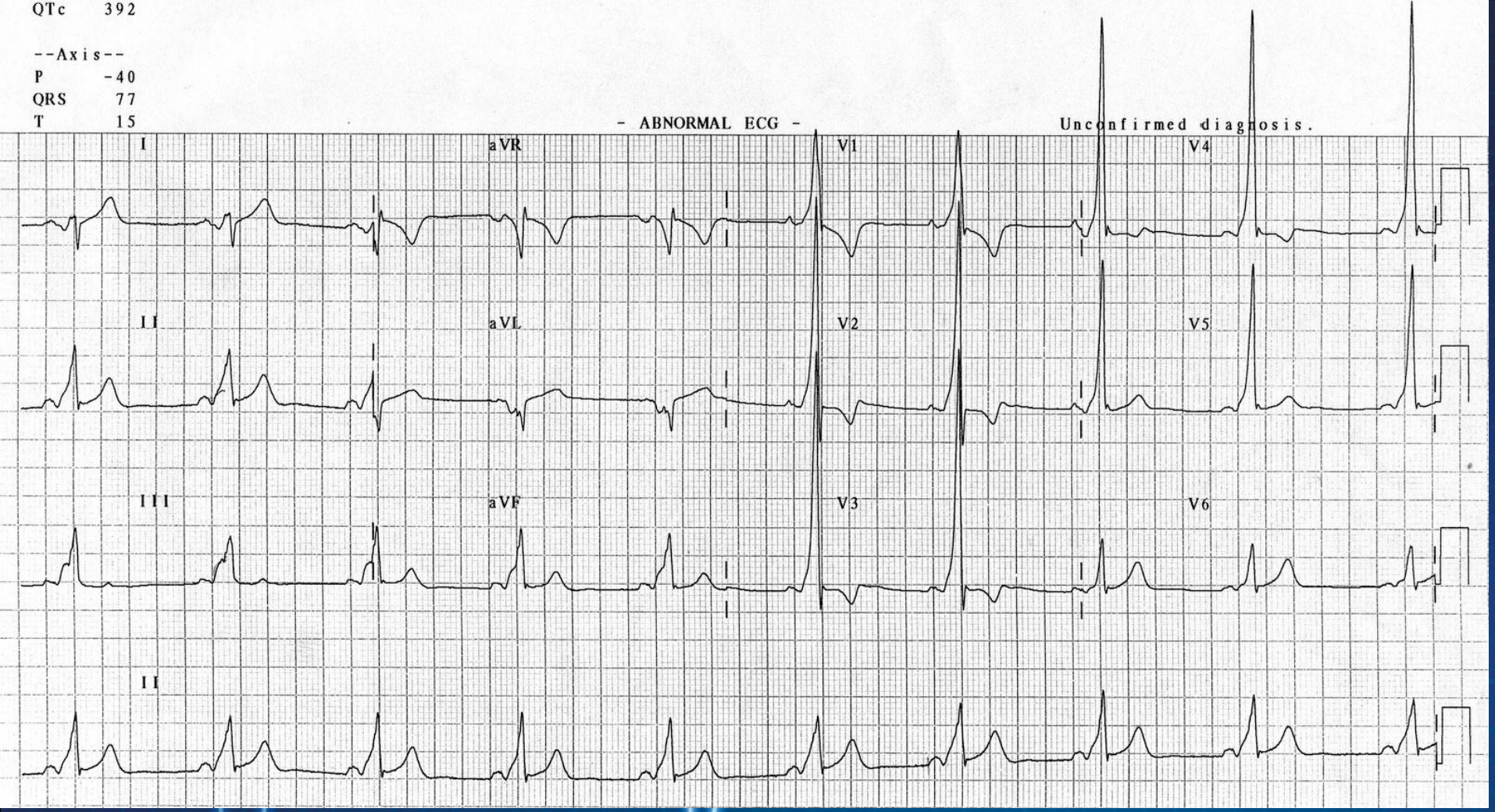

- Tip A WPW **left-sided accessory pathway**
- V1-3 büyük R ve T (-) RVH yi taklit eder
- aVL Negatif delta dalgası the**“pseudo-lateral infarkt paterni**

ATUDER
Acil Tıp Uzmanları Derneği

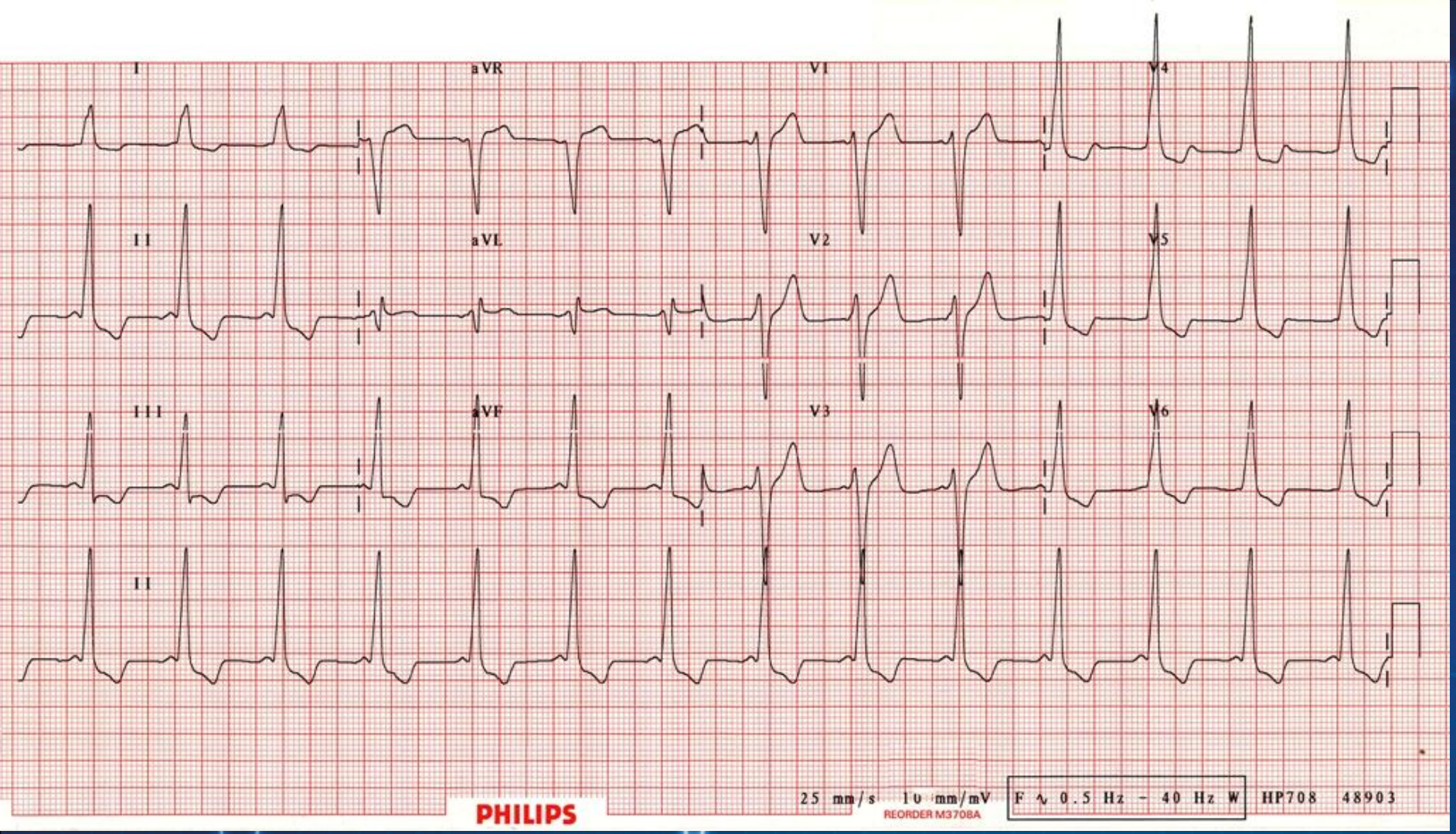

- Tip B WPW **right-sided accessory pathway**
- V1 de Dominant S dalgası
- V4-6 ve inferiorda büyük R ve T (-) LVH yi taklit eder

ATUDER
Acil Tıp Uzmanları Derneği

WPW Sendromunda Aritmiler

– AVRT
- Ortodromik AVRT % 80
- Antidromik AVRT %5-10

– Preeksite taşikardiler
- AF % 20
- A. Flutter % 5

1. Aksesuar yolu kullanan resiprokan taşikardiler
   a. Ortodromik AV reentrant taşikardi
   b. Preeksitasyona yol açan resiprokan taşikardiler
      Ortodromik AV reentrant taşikardi
      Multipl aksesuar yol kullanan resiprokan taşikardi
2. Aksesuar yolu kullanılmasını mutlaka gerektirmeyen, aksesuar yolun pasif by-stander olduğu taşikardiler
   a. AV nodal reentrant taşikardi
   b. İkinci aksesuar yolun by-stander olduğu AV reentrant taşikardi
   c. Atriyal flutter
   d. Atriyal fibrilasyon
   e. Ventriküler taşikardi
   f. Ventriküler fibrilasyon

WPW+ AF/A.Flutter

- **WPW'DE atriyal fibrilasyonun ekg özellikleri**
- Hız > 200 dk
- Düzensiz ritm
- Aksesuar yolak üzerinden ventriküllerin anormal uyarıldığı için QRS'ler geniş
- QRS kompleksleri biçim ve morfolojileri değişken
- Polimorfik VT'den farklı olarak QRS aksı sabit

- **WPW'de atriyal flutter**
- Ritim düzenli olması ve VT ile karıştırılabilmesi dışında, atriyal fibrilasyon ile aynı özelliklere neden olur

- Geniş QRS kompleksli irregüler bir taşikardi
- LBBB+AF, Polimorfik VT, TdP, WPW+ AF hangisi
- WPW+ AF hız genelde >250/dk, QRS kompleksleri anormal
- Ayırt edemediysen VT gibi tedavi et

ATUDER
Acil Tıp Uzmanları Derneği

Junctional taşikardi

- Yetişkinlerde nadir çocuklarda sık
- Sıklıkla AVNRT veya AVRT olarak yanlış tanı alır

- Otomatisite artışı, tetiklenmiş aktivite ya da her ikisi
- Genellikle kapak ve konjenital kalp cerrahisi, MI, romatizmal kardit ya da digoksin toksisitesinden sonra ortaya çıkar
- Kavşak bölgesinden uyarı çıkması sonucu QRS'ler dar

Junctional taşikardi

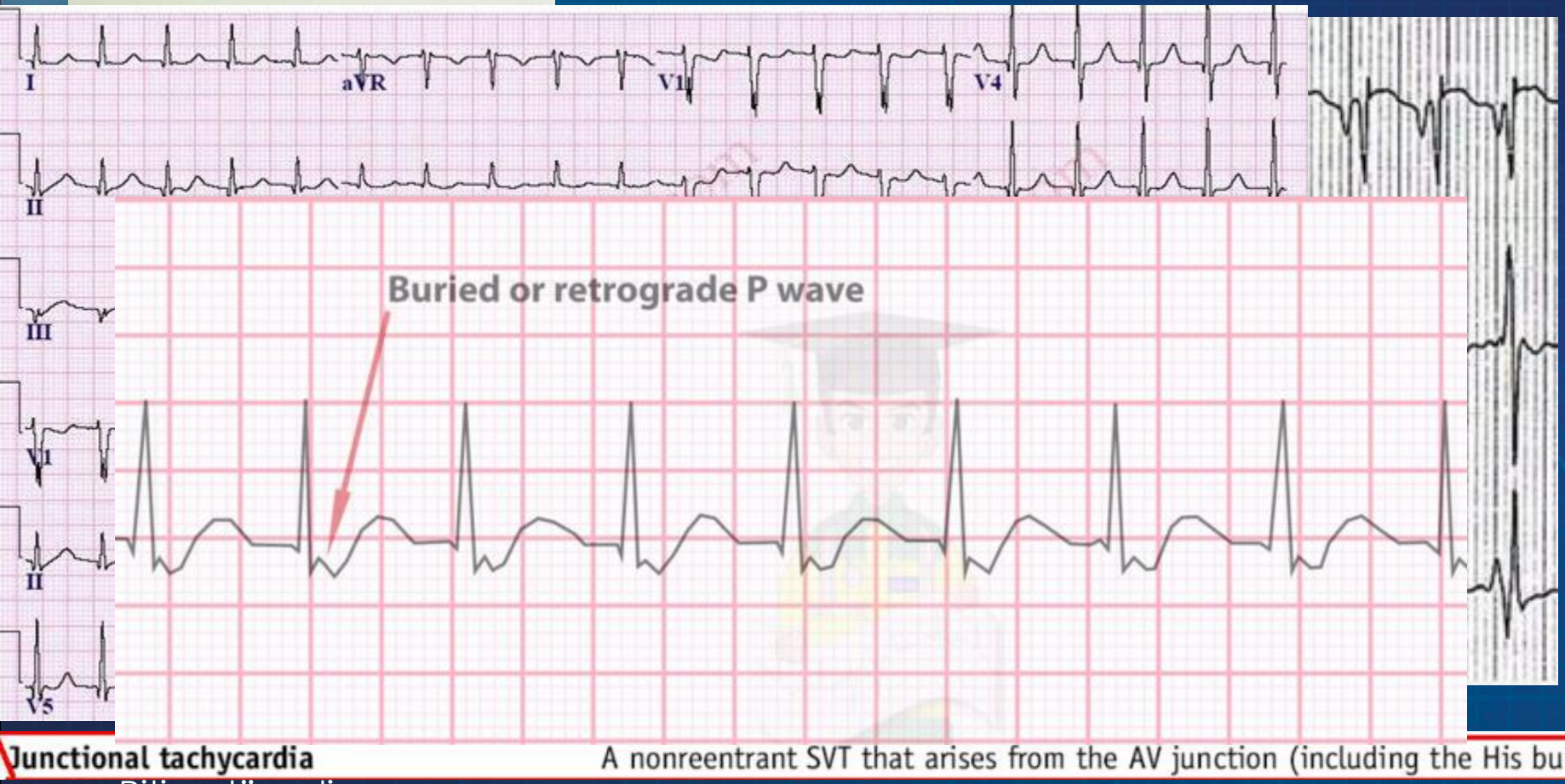

- Ritim düzenli
- QRS ler dar
- P dalgaları görülmeyebilir veya gömülü ve ters dönmüş p dalgaları

TEŞEKKÜRLER…